

UNIVERSIDAD INCA GARCILASO DE LA VEGA

FACULTAD DE TECNOLOGÍA MÉDICA



FISIOTERAPIA EN RIGIDEZ ARTICULAR POST FRACTURA DE CABEZA RADIAL

TRABAJO DE SUFICIENCIA PROFESIONAL

**PARA OPTAR EL TÍTULO DE LICENCIADO EN TECNOLOGÍA MÉDICA EN
LA CARRERA PROFESIONAL DE TERAPIA FÍSICA Y REHABILITACIÓN**

AUTOR

Bachiller: Sharishi Mikhael Guzman Gervilla.

ASESOR

Mg. Marx Engels Morales Martínez.

**LIMA-PERÚ
2021**

The logo of the Universidad Inca Garcilaso de la Vega is centered in the background. It features a shield with a blue border. Inside the shield, the text "INCA GARCILASO" is at the top, "UNIVERSIDAD" is on the left, and "DE LA VEGA" is on the right. The central image shows a hand holding a quill pen. Below the shield, the year "1964" is written. The entire logo is set against a yellow and orange decorative background.

**FISIOTERAPIA EN RIGIDEZ ARTICULAR
POST FRACTURA DE CABEZA RADIAL**

The logo of the Universidad Inca Garcilaso de la Vera is centered on the page. It features a shield with a blue border. Inside the shield, the text "INCA GARCILASO" is at the top, "UNIVERSIDAD" is on the left, and "DE LA VERA" is on the right. The central part of the shield depicts a hand holding a quill pen. At the bottom of the shield, the year "1964" is written. The entire logo is set against a background of a yellow and orange scroll.

DEDICATORIA

Le dedico este trabajo con todo mi corazón a mi hermano Juan Rosas y a mi pareja Sakari Jiménez, quienes han sido mi mayor fuente de motivación e inspiración ; siempre dispuestos a confiar y ayudarme incondicionalmente.



AGRADECIMIENTO

Agradecer a toda mi familia, quienes siempre estuvieron para escucharme, aconsejarme y motivarme a seguir adelante en los diversos obstáculos que se me presentaron en mi vida. A mi asesor, el Licenciado Marx Morales Martínez por su paciencia, amabilidad y apoyo incondicional.

RESUMEN

La fractura de cabeza radial es la más frecuente en adultos representando un tercio del total de las fracturas de codo.

Una de las complicaciones habituales de mayor importancia que se pueden presentar es la rigidez articular de codo, pudiendo reducir considerablemente la función de esta articulación tan relevante para la mayoría de las actividades de la vida diaria, como vestirse, el aseo personal y comer.

La principal causa de esta complicación es la falta de tratamiento fisioterapéutico temprano, el cual consiste principalmente de movilización y manipulación de los tejidos a través de la cinesiterapia activa y pasiva, el empleo de terapia manual ortopédica y el uso de agentes físicos tradicionales como la hidroterapia, compresas frías y el ultrasonido terapéutico.

Siendo el tratamiento fisioterapéutico fundamental para el restablecimiento de la función articular del codo y la reinserción del paciente a sus actividades diarias, laborales y/o deportivas.

Palabras clave: fractura de cabeza radial, rigidez articular de codo, tratamiento fisioterapéutico, función articular, reinserción laboral.

ABSTRACT

Radial head fracture is the most frequent in adults, representing one third of all elbow fractures.

One of the most important common complications that can occur is elbow joint stiffness, which can considerably reduce the function of this joint, which is so relevant to most activities of daily life, such as dressing, grooming and eating.

The main cause of this complication is the lack of early physiotherapeutic treatment, which mainly consists of mobilization and manipulation of tissues through active and passive kinesitherapy, the use of orthopedic manual therapy and the use of traditional physical agents such as hydrotherapy, cold compresses and therapeutic ultrasound.

Being the fundamental physiotherapeutic treatment for the restoration of the articular function of the elbow and the reinsertion of the patient to their daily, work and / or sports activities.

Key words: radial head fracture, elbow joint stiffness, physiotherapeutic treatment, joint function, work reintegration.

TABLA DE CONTENIDO

DEDICATORIA	iii
AGRADECIMIENTO	iv
RESUMEN	v
ABSTRACT	vi
INTRODUCCIÓN	9
CAPÍTULO I: RIGIDEZ ARTICULAR POST FRACTURA DE CABEZA RADIAL	11
1.3. Origen e inserción de los músculos del hombro y brazo	16
1.4. Ligamentos de la articulación del codo	14
1.4.1. Particularidades	14
1.5. Biomecánica de la articulación del codo	15
1.5.2. Articulación Húmeroradial	16
1.5.3. Membrana interósea.	16
1.6. Fractura de cabeza radial	17
1.6.1. Clasificación de las fracturas de la cúpula radial	17
1.7. Tratamiento quirúrgico	17
1.7.1. Tratamiento en la fractura tipo I	17
1.7.2. Tratamiento de fractura tipo II	18
1.7.3. Tratamiento de fracturas tipo III	18
1.8. Consolidación Ósea	19
1.9.2. La fase de Reparación	20
1.9.3. La fase de Remodelación	21
CAPÍTULO II: CASO CLÍNICO	22
2.1. Presentación del caso clínico	22
2.2. ANAMNESIS	22
2.2.1. Datos del paciente.	22
2.3.2. Palpación	24
2.3.3. Movilidad	24
2.4. Pruebas de estabilidad articular	25
2.4.1. Evaluación articular	25

Tabla 1: Evaluación articular.	25
2.5. Evaluación muscular	26
Tabla 2: Grados de evaluación muscular.	26
2.6. Diagnóstico Fisioterapéutico	26
CAPÍTULO III: TRATAMIENTO FISIOTERAPÉUTICO	27
3.1. Objetivos	27
3.2. Dolor y rigidez articular	27
3.3. Rangos articulares	28
3.4. Fuerza muscular	30
CONCLUSIONES	31
RECOMENDACIONES	32
INFORME FINAL	33
Reevaluación	33
Tabla 3: Reevaluación RAM	33
BIBLIOGRAFÍA	34



INTRODUCCIÓN

Casi un tercio de los pacientes adultos con fracturas de codo presentan fractura de cabeza radial, un importante elemento encargado de estabilizar y transmitir fuerzas a través del codo. En las circunstancias más exigentes hasta el 90% del peso corporal puede transmitirse a través de la cabeza del radio. La máxima transmisión de fuerzas ocurre con el antebrazo en pronación y el brazo en extensión, lo que explica su frecuencia en este tipo de lesiones, debido al mecanismo de «atornillado» que se produce durante la pronación con la consecuente migración proximal del radio (1).

El codo está formado por tres articulaciones que comparten una cápsula común. La movilidad en flexoextensión y pronosupinación se realiza en las tres articulaciones: humerocubital, en donde tiene lugar la flexoextensión, estabilizada por los complejos ligamentarios interno y externo; la articulación humerorradial, que participa en la pronosupinación y en la flexoextensión; por último, la radiocubital proximal, que interviene en la pronosupinación. La cúpula radial constituye la «segunda línea de defensa» ante el estrés en valgo, siendo éste un mecanismo frecuente en la producción de la fractura de la cúpula radial (2). La cabeza radial presenta dos articulaciones, la radiohumeral y la radiocubital proximal; la articulación radiohumeral puede presentar una transmisión de fuerzas de 60 hasta 90%, con una mayor exigencia entre los 0-30° de flexión del codo, la parte periférica de la cabeza radial que se articula con la tróclea sigmoidea del cúbito está cubierta de un delgado cartílago hialino, donde no se presenta contacto entre estos huesos (zona desnuda).

La cabeza radial es un estabilizador primario e importante del codo mayormente para la estabilidad en valgo, desplazamiento posterolateral, axial del radio y carga en varo. En conjunto con la membrana interósea, la cabeza radial resiste la carga axial, manteniendo la integridad de la articulación radiocubital proximal y distal. Al mantener la congruencia de la articulación radiohumeral y la tensión del ligamento colateral lateral, la cabeza radial contribuye a la carga en varo (3).

Las fracturas de la cabeza radial constituyen una de las lesiones más frecuentes del codo en cualquier servicio de traumatología. El mecanismo de producción se debe a

una caída sobre la mano con el codo en ligera flexión y el antebrazo pronado. A lo cual se le agrega una fuerza en valgus, la cual determina la magnitud de las lesiones asociadas (4).

La articulación del codo se puede considerar compleja, ya que para que funcione correctamente en todos sus planos de movimiento es precisa la interrelación de 4 articulaciones: humerocubital, humerorradial, radiocubital proximal y radiocubital distal. La articulación humerocubital funciona como una diartrosis de tipo troclear. Como todas las articulaciones de este tipo se acompañan de fenómenos de rotación y deslizamiento leves, pero desde un punto de vista funcional podemos considerar que a través de un eje fijo de rotación que va desde la epitroclea medial al epicóndilo lateral (5).

Una de las principales complicaciones que pueden surgir en este tipo de fracturas debido a la predisposición anatómica del codo, factores relacionados a la cirugía, o falta de atención fisioterapéutica temprana, es la rigidez articular, definida como la limitación del movimiento articular producto de un traumatismo (6).

En lo que respecta al tratamiento fisioterapéutico temprano, se trata de la aplicación de agentes físicos que ayuden al manejo del dolor y la inflamación en conjunto con movilizaciones activas, pasivas y técnicas manuales que permitan la correcta y pronta recuperación del paciente.

En el caso de que no se haya podido realizar de forma temprana dicho tratamiento es posible que se tenga que realizar una artroólisis seguida de igual manera por tratamiento fisioterapéutico para poder recuperar el mayor grado de movilidad y función del codo lo que permita que el paciente consiga el mayor grado de participación posible en sus actividades diarias y laborales.

CAPÍTULO I: RIGIDEZ ARTICULAR POST FRACTURA DE CABEZA RADIAL

Las fracturas de la cabeza radial continúan siendo objeto de controversia, especialmente los tipos II y III de Mason. Probablemente, el motivo sea los resultados poco satisfactorios obtenidos con los tratamientos actualmente disponibles. A pesar de que la cabeza del radio fue considerada como una parte del codo sin gran funcionalidad, actualmente se ha identificado su importancia como elemento estabilizador del codo y del antebrazo, de ahí la necesidad de preservar la anatomía, ya sea mediante osteosíntesis o prótesis metálica, sobre todo en pacientes en edad laboral. La mayor ventaja de utilizar la sustitución protésica es que se consigue estabilidad de forma inmediata, sin el riesgo de colapso prematuro, pero las complicaciones a largo plazo no son del todo conocidas por el momento (7).

En las fracturas desplazadas o conminutas (tipo II y III), cuando la reconstrucción anatómica es imposible, habitualmente se realiza la exéresis de la cabeza radial, sin embargo, la aparición de complicaciones a largo plazo como son la migración proximal del radio, disminución fuerza, cambios degenerativos tanto en el codo como en la muñeca, así como cubito valgo suponen un inconveniente en dicho tratamiento (8).

Para poder permitir la movilización temprana del codo, es condición indispensable que el codo sea estable en cierto arco de movilidad. Si alguno de los elementos estabilizadores primarios se encuentra lesionado, además de su reparación, se recomienda la preservación del elemento estabilizador secundario más importante que es la cabeza radial (9).

Por otro lado, la rigidez de codo se define como la pérdida del arco de movilidad del codo secundariamente a un traumatismo, cambios degenerativos, traumatismo craneoencefálico, quemaduras o problemas neuromusculares. De forma general, se pueden clasificar en dos tipos de rigidez: de predominio extrínseco o de predominio intrínseco. En la práctica, lo más frecuente es observar rigideces mixtas (con predominio extrínseco).

En este sentido, las rigideces de predominio extrínseco incluyen a todas las estructuras que pueden limitar la movilidad del codo (cápsula articular, osificación heterotrófica, contracturas cutáneas u osteofitos marginales) pero manteniendo la integridad de la superficie articular. En cambio, las rigideces de predominio intrínseco son aquellas donde la limitación de la movilidad es a costa de una incongruencia de la superficie articular o adherencias intraarticulares. El tratamiento del paciente será diferente en función de la causa de su problema, por lo que el reconocimiento de todos los factores implicados es fundamental antes de plantear un determinado procedimiento quirúrgico (6).

Según su grado de movimiento, la rigidez de codo puede ser clasificada en cuatro categorías. Leve o de grado I si conserva más del 70% de la movilidad, moderada o de grado II entre 40% a 70% de la movilidad, grave o de grado III si solo conserva entre 20% a 40% de movilidad, y por último si presenta menos del 20% de movilidad se considera severa o de grado IV (10).

Se considera que el codo es propenso a la rigidez debido a que presenta una gran congruencia articular, mantiene una estrecha relación entre la capsula, los ligamentos y los músculos, presenta gran complejidad al tener tres articulaciones conviviendo bajo la misma capsula articular, lo que facilita que el daño, deformaciones o mal funcionamiento de alguna de estas estructuras afecte a las demás, y por último se considera la gran potencia de los músculos flexores, lo que mantiene normalmente al codo en una ligera flexión y pronación en posición de reposo.

A lo anterior se suman la posibilidad de defectos de reducción, abordajes quirúrgicos muy extensos debido a la complejidad articular, la falta de indicación de tratamiento fisioterapéutico temprano y la restricción del trabajo pasivo sobre dicha articulación. Cuestiones que terminan por dar como resultado la gran frecuencia de la rigidez articular como secuela de fracturas o traumatismos a nivel del codo.

1. ANATOMÍA, BIOMECÁNICA Y FISIOPATOLOGÍA

1.1. Epidemiología

En un estudio realizado en Suecia muestran que las fracturas de la cabeza radial suponen entre un 1,7 y un 5,4 % del total de fracturas, ocurren en aproximadamente un 18% de los traumatismos del codo y representan un tercio del total de fracturas del codo. La relación hombre y mujer es aproximadamente 1:1, aunque los hombres suelen presentar traumatismos de mayor energía y presentar fracturas más graves y con una mayor presencia de lesiones asociadas, la edad media de presentación según un reciente estudio sobre 333 fracturas de cabeza radial fue de 45 años: 48 años mujeres y 41 años hombres (9).

Las fracturas de cabeza radial representan de 1.7 a 5% de todas las fracturas en adultos, 17 a 19% en los traumas de codo y 33% de todas las fracturas del codo, siendo ésta la más común a este nivel (2).

1.2. Anatomía funcional de la articulación del codo

1.2.1. Brazo

En el brazo encontramos un solo hueso, el húmero, que en su parte diafisaria es casi rectilíneo y algo torcido sobre su eje, irregularmente cilíndrico en su parte proximal y en su mitad distal afecta la forma de un prisma triangular (tres caras: externa, interna y posterior; y tres bordes: anterior, interno y externo).

La región anterior comprende tres músculos:

- En un plano superficial, el músculo bíceps con sus dos porciones (corta y larga).
- En un plano profundo el coracobraquial por arriba y el braquial anterior por

abajo; la región posterior del brazo comprende sólo el músculo tríceps braquial.

- El paquete vasculonervioso hace un recorrido longitudinal por el lado anterointerno y el nervio radial rodea al húmero en forma de espiral profunda siguiendo el canal de torsión del tercio medio del hueso.

1.2.2. Codo

Es un trocleartrosis conformado por la extremidad distal del húmero (que se conoce como paleta humeral y en cuyo borde inferior se hallan las superficies articulares tróclea y cóndilo por fuera; la paleta humeral está incurvada hacia adelante y forma un ángulo de 45° con el eje de la diáfisis. Presenta dos fositas: una supratroclear por delante para el pico de la apófisis coronoides, y olecraneana por detrás para el pico del olecranon en la extensión) y por la extremidad proximal de los huesos del antebrazo (el cúbito con su extremo olecranon y la gran cavidad sigmoidea, la que se articula con la tróclea, y la cúpula radial, cóncava que se articula con el cóndilo que es convexo.

Los músculos flexores del codo son tres:

- Braquial anterior.
- Supinador largo.
- Bíceps braquial.

El codo está conformado por tres articulaciones: la cúbito-humeral, la radio-humeral y la radiocubital superior; el nervio cubital es superficial y corre por dentro del canal epitroclear; el nervio radial discurre por el surco bicipital externo y a nivel del cuello radial se divide en una rama motora y otra sensitiva. El nervio mediano y la arteria humeral discurren por el surco parabicipital interno separados sólo por la inserción en coronoides del pronador redondo que los recubre luego en diagonal. Los músculos supinadores son el supinador corto y el bíceps braquial. Los pronadores son el pronador cuadrado y el pronador redondo.

1.2.3. Antebrazo

El antebrazo está conformado por dos huesos: el cúbito y el radio paralelos entre sí, en el sentido de la longitudinal del miembro el cúbito por dentro y el radio por fuera, siendo el cúbito más largo que el radio. Ambos huesos están unidos en sus extremos por articulaciones móviles y en su parte media delimitan un espacio elíptico llamado espacio interóseo ocupado por la membrana interósea que une transversalmente ambos huesos.

Se distinguen tres regiones:

Región anterior: conformada por ocho músculos, dispuestos en cuatro planos:

- Pronador redondo, palmar mayor, palmar menor y cubital anterior.
- Flexor común superficial de los dedos.
- Flexor propio del pulgar y flexor profundo común de los dedos.
- Pronador cuadrado.

Región externa comprende cuatro músculos y son:

- Supinador largo.
- Primer radial externo.
- Segundo radial externo.
- Supinador corto.

Región posterior comprende ocho músculos dispuestos en dos capas:

- Capa superficial: extensor común de los dedos, extensor propio del dedo meñique, cubital posterior y el ancóneo.
- Capa profunda: abductor largo del pulgar, extensor corto del pulgar, extensor largo del pulgar y extensor propio del índice.

Los músculos posteriores y externos están inervados por el nervio radial (11)

1.3. Origen e inserción de los músculos del hombro y brazo


MÚSCULOS	ORIGEN	INSERCIÓN	INERVACIÓN	ACCIÓN
Bíceps Braquial	<p>Porción larga. Tubérculo supra glenoideo y rodete glenoideo.</p> <p>Porción corta. Vértice de la apófisis coracoides del omoplato por el tendón común coracobraquial.</p>	Común en la tuberosidad bicipital del radio y en la parte interna de la aponeurosis ante braquial.	Nervio musculo cutáneo (C5 – c6).	<ul style="list-style-type: none"> - Flexión del antebrazo sobre el brazo. - Supinación del antebrazo cuando el supinador corto está paralizado.
Braquial Anterior	<p>- Tercio inferior del humero en la cara</p> <p>Fascículo superficial. Línea oblicua del borde anterior del radio.</p> <p>Fascículo profundo. Cara posterior, antero externa del cuello del radio.</p> <p>-Tabique intermusculares externo e interno.</p>	<p>Apófisis corónides del cubito.</p> <p>Expansión hacia la parte externa de la aponeurosis ante braquial.</p>	Nervio musculo cutáneo (C5 – C6).	<p>Flexión del antebrazo sobre el brazo.</p> <p>No tiene acción sobre la pronosupinación.</p>
Tríceps Braquial	<p>Porción larga. Tubérculo infra glenoideo y tendón del dorsal ancho.</p> <p>Vasto externo. Mitad superior de la cara posterior del humero.</p> <p>Vasto interno. Cara posterior de humero bajo el canal radial.</p>	Común por el tendón tricipital en la parte posterior y superior del olecranon y en la cara lateral.	Nervio raquídeo (C5- C6).	<p>Extiende el antebrazo sobre el brazo.</p> <p>Cada cabeza del tríceps independientemente ejerce la extensión del codo.</p>

Supinador corto	<p>Fascículo superficial. Tendón común de los episodillos cara anterior.</p> <p>Fascículo profundo. Fosa bicipital.</p>	<p>Fascículo superficial: Línea oblicua del borde anterior del radio.</p> <p>Fascículo profundo: Cara posterior, externa y anterior del cuello del radio.</p>	Nervio radial (C6 -C7).	Supinación del antebrazo cualquiera que sea la posición del codo.
Pronador Redondo	<p>Cabeza humeral. Tendón común de la epitróclea en su cara anterior y aponeurosis ante braquial.</p> <p>Cabeza Coronoidea: apófisis coronoides y tendón del braquial ant.</p>	Tercio medio de la cara externa del radio.	Nervio mediano (C6 – C7).	Es flexor del antebrazo sobre el brazo.
Pronador Cuadrado.	Cuarto inferior de la cara anterior del cubito.	Cuarto inferior del radio, en las caras anterior e interna y en el borde externo.	Nervio mediano (C6 – C7).	Pronador del antebrazo.

Cubital anterior.	<p>Cabeza humeral: Por el tendón común de las epitrocneas, en la cara anterior.</p> <p>Cabeza cubital: Borde interno del olecranon, a dos tercios superiores del labio interno de la cresta cubital.</p>	Hueso pisiforme.	Nervio cubital (C7- C8 -d1).	Flexión de la muñeca. Flexión del V metacarpiano. Estabilizador de la muñeca en la extensión de los dedos.
Palmar mayor	Tendón común de los epitrocleares en la cara anterior y aponeurosis antebraquial.	Cara anterior de la base del III metacarpiano.	Nervio mediano (C6 -C7- C8).	Flexión de la muñeca sobre el antebrazo. Participa en la inclinación radial de la muñeca.
Palmar menor.	Tendón común de los epitrocleares en la cara anterior y cara profunda de la aponeurosis antebraquial.	Fibras medias. Ligamento anular anterior del carpo. Fibras externas e internas. Eminencias tenar e hipotenar.	Nervio radial (C6- C7- C8).	Flexión directa de la muñeca y puesta en tensión de la aponeurosis palmar
Primer radial.	Borde externo del humero por encima del epicóndilo. Tabique intermuscular externo. Tendón común de los epicóndilos.	Tubérculo externo de la base del III metacarpiano.	Nervio radial (C6- C7).	Extensión abducción de la muñeca sobre el antebrazo. Estabilización de la muñeca
	Tendón común de los epicóndilos en	Borde dorsal de la apófisis	Nervio radial (C6- C7-	Extensión directa de la muñeca

Segundo radial.	la cara anterior. Tabique aponeurótico que lo separa del extensor común.	estiloides del III metacarpiano.	C8).	sobre el antebrazo. Estabilización de la muñeca
Cubital posterior.	Tendón común de los epicóndilos en la cara anterior. Dos tercios superiores del borde posterior del cubito y aponeurosis antebraquial.	Tubérculo posterior interno de la base del V metacarpiano.	Nervio radial (C7- C8).	Extensión y aducción de la muñeca. Es sinérgico estabilizador de los flexores de los dedos. Participa en la extensión del antebrazo
Flexor Común superficial de los dedos	Cabeza humerocubital. Tendón común de los epitrocleares en la cara anterior. Ligamento lateral interno. Apófisis coracoides. Cabeza radial. Borde anterior del radio.	El tendón se divide en dos a nivel de la I falange, por el cual pasa el tendón del flexor común profundo para luego insertarse en la II falange.	Nervio mediano (C7- C8- D1).	Flexión de la II falange de los cuatro últimos dedos. Tiene un papel importante en la oposición. Realiza parcialmente la estabilización del codo en flexión.
Flexor Común profundos de los dedos.	Tres cuartos superiores de la cara interna y anterior del cubito. Cara interna del ligamento interóseo. Aponeurosis antebraquial Apófisis coronoides.	Por de tras del flexor común superficial, se inserta en la base de Las III falanges de los últimos cuatro dedos.	Las dos cabezas internas nervio cubital (C8-D1) Las dos cabezas externas, nervio mediano(C7-D1).	Flexión de las III falanges de los 4 últimos dedos sobre las II.

MUSCULOS	ORIGEN	INSERCIÓN	INERVACIÓN	ACCIÓN
-Extensor común de los dedos. - Extensor propio del índice. -Extensor propio del menique.	<p>Tendón común de los epicondíleos cara anterior.</p> <p>Cara posterior del cubito hasta la membrana interósea.</p> <p>Tendón común de los epicondíleos cara anterior.</p>		<p>Los 3 están inervados por el nervio radial (C6- C8).</p>	<p>Extiende los 3 de falanges. Con acción preferente sobre las articulaciones metacarpo falángicas.</p>
Flexor largo del pulgar.	Tres cuartos superiores de la cara anterior del radio.	Base palmar de la segunda falange.	Nervio mediano (C7- C8-D1).	Flexión de la II falange sobre la I.
Abductor largo del pulgar.	Parte externa de la cara posterior del cúbito.	Tubérculo externo de la base del metacarpiano.	Nervio radial (C6- C7 – C8).	Antepulcion abducción del primer metacarpiano.



1.4. Ligamentos de la articulación del codo

Los ligamentos de la articulación del codo tienen la función de mantener las superficies articulares en contacto. Son auténticos tensores y dispuestos a cada lado de la articulación: el ligamento colateral cubital y el ligamento colateral radial. En conjunto tienen la forma de un abanico fibroso que se extiende desde cada una de las dos prominencias para-articulares. El epicóndilo por fuera y la epitroclea por dentro, donde el vértice del abanico se fija en un punto que corresponde aproximadamente al eje de flexoextensión hasta el contorno de la gran cavidad sigmoidea del cúbito donde se inserta la periferia del abanico. Puede entenderse con facilidad que estos "tensores" laterales desempeñan un doble papel.

- Mantener el semianillo encajado en la polea (coaptación articular)
- Impedir cualquier movimiento de lateralidad.

1.4.1. Particularidades

El ligamento colateral cubital (LCC) lo constituyen tres haces

- Un haz anterior, cuyas fibras más anteriores refuerzan el ligamento anular del radio.
- Un haz medio, el más potente.
- Un haz posterior, o ligamento de Bardinet, reforzado por las fibras transversales del ligamento de Cooper. Además.

El ligamento colateral radial (LCR) constituido también por tres haces que parten del epicóndilo:

- Un haz anterior, que refuerza al ligamento anular por delante.
- Un haz medio que refuerza el ligamento anular por detrás.
- Un haz posterior.

La cápsula está reforzada por delante, por el ligamento anterior y el ligamento oblicuo anterior.

1.5. Biomecánica de la articulación del codo

Anatómicamente, el codo representa una sola articulación en realidad no hay más que una sola cavidad articular; en cambio la fisiología nos permite distinguir dos funciones, la flexoextensión, que precisa de dos articulaciones, la humero cubital y humero radial, por otro lado, la pronosupinación pone en movimiento la articulación radiocubital proximal.

El eje del antebrazo está situado en la prolongación del eje del brazo siendo ésta la posición de referencia; la extensión es el movimiento que lleva el antebrazo hacia atrás y la posición de referencia corresponde a la extensión completa no existiendo amplitud de extensión del codo por definición (salvo ciertos sujetos con hiperlaxitud ligamentosa que pueden efectuar de 5° a 10° de hiperextensión del codo).

La flexión es el movimiento que lleva el antebrazo hacia adelante aproximando la cara anterior del brazo y la amplitud de flexión activa es de 145° y la de flexión pasiva es de 160° la muñeca no llega a establecer contacto con el hombro. La pronosupinación sólo puede ser estudiada cuando el codo está en flexión de 90° y pegado al cuerpo; se considera posición intermedia cuando la dirección del pulgar es hacia arriba y la palma de la mano hacia dentro, la posición de supinación se realiza cuando la palma de la mano se dirige hacia arriba con el pulgar hacia fuera y se encuentra situada en un plano horizontal y la amplitud de movimiento es de 90°. La posición de pronación se realiza cuando la palma de la mano mira hacia abajo con el pulgar hacia dentro y no alcanza a situarse en el plano horizontal y su amplitud de movimiento es de 85°. La posición funcional del codo es en flexión de 90° y prono-supinación.

1.5.1. Articulación humero cubital

- Para la extensión pasiva completa se requiere suficiente extensibilidad en la dermis, los músculos flexores, la cápsula anterior y las fibras anteriores del LCM.
- En extensión completa la articulación se estabiliza por el aumento de tensión en la mayoría de las fibras anteriores del LCM, la cápsula anterior y los músculos flexores sobre el braquial anterior.

- **En la flexión** la superficie cóncava de la escotadura troclear rueda y se desliza por la superficie convexa de la tróclea.
- **La flexión pasiva** requiere la elongación de la cápsula posterior de los músculos extensores, el nervio cubital y las fibras posteriores del LCM.

1.5.2. Articulación Húmeroradial

En reposo en extensión completa, existe poco o ningún contacto físico en la AHR. Durante la flexión activa la contracción tira de la fosita contra el capítulo.

La Artrocinemática de la articulación húmeroradial de la flexión y extensión consiste en rodamiento y deslizamiento de la fosita del radio por la convexidad del capítulo. En comparación con la articulación húmerocubital, la articulación Húmeroradial aporta una estabilidad estructural mínima al codo, pero ofrece una resistencia ósea importante ante las fuerzas en valgo.

1.5.3. Membrana interósea.

La membrana interósea desempeña un papel esencial en la coaptación de los dos huesos del antebrazo y por lo tanto en la pronosupinación. La membrana interósea se extiende desde el borde interno del radio hasta el borde externo del cúbito. Está constituida por dos láminas de fibras oblicuas con direcciones cruzadas.

La lámina anterior está formada por fibras oblicuas hacia abajo y hacia dentro desde el radio, más oblicuas cuanto más distales. En esta capa continua pueden distinguirse tres haces de refuerzo:

- El haz proximal, casi horizontal.
- El haz intermedio descendente, la banda central de Hotchkiss.
- El haz distal descendente, más oblicuo. Esta lámina, por la dirección de sus fibras impide la migración hacia la zona craneal del radio. La lámina posterior mucho menos continúa está formada por fibras de oblicuidad inversa es decir oblicuas hacia arriba y hacia dentro desde el radio con dos haces claramente diferenciados:
 - El haz proximal ascendente, constante y sólido.

- El haz distal ascendente separado del precedente por un espacio translucido a través del cual pueden apreciarse los haces de la lámina anterior. Esta lámina por la dirección de sus fibras impide la migración hacia la zona caudal del radio (12).

1.6. Fractura de cabeza radial

Son fracturas frecuentes, del orden del 20 al 30% de las fracturas que afectan el codo. Generalmente estas fracturas están causadas por un traumatismo indirecto, al caer sobre la mano. La carga longitudinal se transmite de la muñeca al codo, siendo compartida en mayor o menor grado por el cubito y el radio, según el grado de flexo extensión y pronosupinación de contracción muscular.

La clasificación de Mason modificada 1, no solo considera el trazo de fracturas y el desplazamiento, sino que también introduce el factor bloqueo articular (13).

1.6.1. Clasificación de las fracturas de la cúpula radial

- **Tipo I.** Fracturas marginales pequeñas con desplazamiento menor de 2 mm y que no comprometen de forma apreciable la estabilidad ni afectan la rotación.
- **Tipo II.** Fracturas grandes en dos partes desplazadas 2 mm o más, cualquier fractura que limita la rotación y las fracturas conminutas susceptibles de fijación interna.
- **Tipo III.** Fracturas muy conminutas en la que no es posible la fijación interna.

1.7. Tratamiento quirúrgico

1.7.1. Tratamiento en la fractura tipo I

Este tipo de fractura debe tratarse mediante vendaje compresivo ligero y cabestrillo durante 2-3 semanas, momento en que se inicia la movilización. Puede usarse el cabestrillo 2 semanas más. Cuando el dolor inicial es intenso puede emplearse una férula posterior de escayola. El resultado suele ser excelente, pero es común que pasen varios meses antes de recuperar la extensión completa.

1.7.2. Tratamiento de fractura tipo II

Este tipo de fractura se trata mejor mediante reducción abierta y fijación interna. La fractura se expone a través de una incisión lateral o posterior procurando evitar daño al nervio interóseo posterior. Es importante comprobar que no hay una fractura asociada de la coronoides que pueda requerir la reparación al mismo tiempo para evitar el riesgo de inestabilidad de esa articulación.

La fractura se puede mantener con tornillos de paso doble de Herbert, tornillos pequeños para huesos o una o dos miniplacas de perfil bajo, moldeadas para ajustarse a la curvatura de la cabeza radial. A menudo es deseable apoyar la conexión entre los fragmentos de la cabeza y la diáfisis con las placas premoldeadas como EVOLVE O RADF, los defectos pequeños pueden rellenarse con virutas de hueso obtenido del olecranon.

La fractura tipo II puede tratarse también con un método conservador, aunque a veces son impredecibles, los resultados suelen ser buenos, deben volver a evaluarse a los 2-3 meses. Si existe una limitación pronunciada de la pronación, supinación o extensión, puede estar indicada la resección tardía de la cabeza radial.

Se recomienda en general que la resección de la cabeza del radial se realice bien en las primeras 48 horas o bien tras la consolidación, las lesiones diagnosticadas de forma tardía deben dejarse hasta la consolidación.

1.7.3. Tratamiento de fracturas tipo III

Cuando fracasa la fijación interna se aconseja la escisión primaria y sustitución de la cabeza radial. Existen prótesis no cementadas de titanio o acero inoxidable. El sistema ascensión RADF usa cabeza de pirocarbonato, con una gran variedad de tamaño de cabeza y vástagos. las fracturas de la coronoides deben repararse, y se prescribirá indometacina durante 6 semanas para reducir el riesgo de formación de hueso heterópico. En las fracturas muy conminutas de tipo III también se puede tratar con la escisión inmediata de la cabeza radial a menos que antes o durante la cirugía se demuestre la inestabilidad en valgo de la articulación (en cuyo caso se aconseja la sustitución con prótesis). Se debe tener mucho cuidado para comprobar que se han eliminado todos los

fragmentos. El brazo se deja en reposo con el cabestrillo durante 2- 3 semanas antes de la movilización (14).

1.8. Consolidación Ósea

Los procesos que ocurren en una consolidación ósea de una fractura son los responsables del desbridamiento, estabilización, y finalmente de la remodelación del lugar de la fractura. La reparación puede ser primaria en presencia de una fijación rígida, o secundaria en ausencia de esta.

1.8.1. La consolidación o reparación ósea primaria: ocurre cuando existe un contacto directo e íntimo entre los fragmentos de la fractura. El hueso nuevo se forma directamente de los bordes óseos comprimidos para consolidar la fractura. La reparación ósea cortical es muy lenta y no puede acercar los bordes de la fractura. Con este tipo de reparación, no hay evidencia radiográfica de callo óseo. Suele ocurrir aproximadamente a la segunda semana del traumatismo. Se trata del único método de reparación cuando hay una fijación con compresión rígida de la fractura. Esta fijación rígida requiere de un contacto directo de la cortical y de una vascularización intramedular intacta. El proceso de consolidación ósea depende en principio de una reabsorción osteoclástica del hueso seguida de una formación de un hueso nuevo por los osteoblastos.

1.8.2. La consolidación ósea secundaria: consiste en la mineralización y el reemplazamiento óseo de una matriz cartilaginosa con la formación de un callo óseo característico en la radiografía. Cuanta más movilidad tenga el foco de fractura, mayor cantidad de callo de fractura. Este callo forma un puente externo que estabiliza el foco de fractura al incrementar el grosor óseo. Esto sucede en el tratamiento de la fractura mediante inmovilización con férula o yeso, en la fijación externa, así como en el enclavado intramedular. Se trata del tipo más frecuente de reparación ósea.

1.9. Las tres fases principales de la consolidación ósea descrita por Cruess y Dumont son:

- Fase inflamatoria (10%).
- Fase de reparación (40%).
- Fase de remodelación (70%).

Estas fases se superponen, y los acontecimientos que ocurren principalmente en una fase pueden haber comenzado en la fase previa.

La duración de cada estadio varía según la localización y severidad de la fractura, traumatismos asociados y la edad del paciente.

1.9.1. La fase Inflamatoria

Dura aproximadamente entre una y dos semanas. Inicialmente, una fractura produce una reacción inflamatoria. El incremento de la vascularización que acompaña a la fractura provoca la formación de un hematoma, que pronto será invadido por células inflamatorias, incluyendo neutrófilos, macrófagos y fagocitos. Estas células, incluyendo los osteoclastos, limpian el tejido necrótico y preparan el terreno para la fase de reparación. Radiográficamente la línea de fractura es más visible cuando se ha retirado el material necrótico.

1.9.2. La fase de Reparación

Dura varios meses. Esta fase se caracteriza por la diferenciación de células mesenquimales pluripotenciales. El hematoma de la fractura es invadido por condroblastos y fibroblastos, que forman la matriz del callo. Inicialmente, se forma un callo blando, compuesto principalmente por tejido fibroso y cartílago con pequeñas cantidades de hueso. Los osteoblastos son entonces los responsables de la mineralización de este callo blando, convirtiéndolo en un callo duro de tejido esponjoso e incrementando

la estabilidad de la fractura. Este tipo de hueso es inmaduro y frágil a la torsión, por lo que no puede ser sometido a estrés. Los retrasos de consolidación y la ausencia de consolidación son el resultado de los trastornos en esta fase. El final de la fase de reparación viene determinado por la estabilidad de la fractura. Radiográficamente, la línea de fractura comienza a desaparecer.

1.9.3. La fase de Remodelación

Que requiere de meses hasta años para completarse, consiste en una actividad osteoblástica y osteoclástica que provoca el reemplazamiento de un hueso esponjoso inmaduro y desorganizado, por un hueso lamelar organizado que añade más estabilidad al foco de fractura. Con el tiempo el canal medular se reforma gradualmente. Hay una resorción ósea de las superficies convexas y una neoformación en las superficies cóncavas. Este proceso permite la corrección de deformidades angulares, pero no de las rotacionales. Radiográficamente ya no se ve la fractura.

El endostio proporciona aproximadamente dos tercios del aporte sanguíneo del hueso; el resto procede del periostio. Por eso no sorprende que las fracturas abiertas o muy conminutas con daño periostio importante tengan dificultades de consolidación (15).

CAPÍTULO II: CASO CLÍNICO

2.1. Presentación del caso clínico

Paciente varón de 41 años de edad, profesión ingeniero, la actividad que realiza es inspección de trabajo de campo en construcciones, con antecedente de fractura de cabeza radial del lado izquierdo que data del 17 de agosto del 2021 debido a traumatismo por caída desde altura durante el trabajo. El paciente refiere que fue atendido el mismo día y fue evaluado por el médico de turno de su base. Dando como diagnóstico contusión en la región del codo, por lo que el tratamiento indicado fue estabilización con férula por un mes. Al percatarse de que la inflamación persistía pidió su traslado al Hospital Militar Central, donde fue evaluado siendo indicada una placa radiográfica, en la cual se observa consolidación de la fractura. A pesar de eso se procede a colocar un yeso por 6 semanas y es derivado a traumatología, tras la evaluación del traumatólogo es derivado a terapia física y rehabilitación, tratamiento que continua hasta la actualidad.

2.2. ANAMNESIS

Paciente presenta dolor y rigidez articular por secuela de fractura de cúpula radial, el cual no le permite realizar sus AVD con normalidad.

2.2.1. Datos del paciente.

- Nombre: Reservado
- Edad: 41 años.
- Fecha de nacimiento: 2 de agosto 1981.
- Sexo: Masculino.
- Lugar de nacimiento: Lambayeque.
- Actividad laboral: Ingeniero Civil.
- Lado dominante: Derecho.
- Fecha de la lesión: 17 de agosto 2021.

2.2.2. Antecedentes de la lesión en el área

- Fecha del episodio: 17 de agosto 2021

- N° de episodio: Primero.
- Inmovilización: férula por 1 mes y 1 mes y medio de yeso.
- Cirugía: No fue intervenido quirúrgicamente.
- Médico que lo atendió: interno de medicina
- Limitación: A la flexión y extensión no completa el rango articular.
- Molestias residuales: Dolor y limitación a la flexión y extensión.
- Estado de salud: Buen estado de salud general.
- Motivo de consulta: Dolor en la articulación del codo y limitación a la flexión y extensión, el cual no lo permite realizar sus AVD con normalidad.

2.2.3. Información sobre el dolor

Escala numérica. - El dolor se evaluó mediante la escala numérica 1-10, donde 0 es la ausencia de dolor y 10 la mayor intensidad, en el cual el paciente selecciono su nivel de dolor.

0	1	2	3	4	5	6	7	8	9	10
Sin dolor								x		Máximo dolor

Dolor: de tipo punzante en la articulación del codo al movimiento.

Factores que aumentan o disminuyen dolor. Los movimientos deflexo extensión aumenta el dolor y su dolor disminuye en reposo.

Actividad laboral: actualmente el paciente se encuentra con descanso médico ya que su dolor es limitante con referente a la actividad laboral que realiza.

Rigidez articular: Limitado en la flexoextención.

2.3. Inspección

2.3.1. Postura general:

- **Vista anterior:** Hombro derecho descendido y hombro izquierdo ascendido, cabeza ligeramente lateralizada y rotado hacia el lado izquierdo.
- **Vista posterior:** Escapula aladas mayor predominancia del lado izquierdo.
- **Vista lateral.** Antepulsión de hombro, lordosis cervical disminuida, cifosis dorsal disminuida

Se observó la cara posterior del codo evaluando sus relieves óseos (epitróclea, epicóndilo y olecranon). También se observó la presencia de actitudes viciosas y el valgo fisiológico. Deformidad evidente: No presenta.

2.3.2. Palpación

Con ella se evaluó la temperatura, el respeto anatómico (en especial la integridad de los canales olecranianos y las inserciones tendinosas), se buscaron adherencias o tumefacciones y se investigará la ubicación del dolor.

- Dolor a la palpación en la región lateral de la articulación del codo.
- Cambios en la densidad tisular: En la parte anterior del brazo en la parte proximal.
- Cambio de temperatura: no presenta.

2.3.3. Movilidad

A la evaluación se encontró hipo movilidad en la articular del codo con choque óseo por una mala consolidación.

2.4. Pruebas de estabilidad articular

Al realizar los movimientos de hombro se le encontró con limitación a la flexión, abducción y rotación interna. Referente a la articulación de codo se le encontró limitación a la flexión, a la extensión y pronosupinación.

2.4.1. Evaluación articular

Se evaluó mediante un goniómetro las amplitudes de extensión y flexión de codo en especial y también la pronosupinación. Con respecto a la flexoextensión, el sector mínimo de función es de 80° a 110° de flexión, el sector funcional de 30° a 120° de flexión y el sector de lujo de 130° de flexión y 0° a -3° de extensión.

Movimiento	RAM Normal	1ra Evaluación	2da Evaluación
Flexión de codo	de 0° a 145°	130°	130°
Extensión de codo	130° a 0°	-30°	-20°
Supinación del antebrazo	0° a 80°	60°	70°
Pronación del antebrazo	0° a 90°	60°	70°

Tabla 1: Evaluación articular.

2.5. Evaluación muscular

Se evaluó a la musculatura respectiva que influye en cada movimiento del codo obteniendo los siguientes resultados.

Músculos	Grados: primera evaluación	Grados: segunda evaluación
Flexión de codo	3	3
Extensión de codo	3	3
supinación	3	3
pronación	3	3

Tabla 2: Grados de evaluación muscular.

2.6. Diagnóstico Fisioterapéutico

- Limitación a la flexoextensión de codo por rigidez articular.
- Hipomovilidad a la pronosupinación de codo.
- Disfunción en el movimiento de rotación interna de hombro.
- Limitación en la participación de sus actividades laborales.

CAPÍTULO III: TRATAMIENTO FISIOTERAPÉUTICO

3.1. Objetivos

- Modular el dolor en la articulación del codo.
- Disminuir la rigidez articulares del codo.
- Mejorar rangos articulares.
- Potenciar musculatura en zonas aledañas al hombro.

Expectativas del paciente: Disminuir su dolor al movimiento y reintegrarse a sus actividades laborales.

El tratamiento a continuación es para un paciente en etapa II que tiene dolor moderado a severo RA no funcional FM no funcional.

3.2. Dolor y rigidez articular

- a. **Hidroterapia:** con movilizaciones activas en toda la articulación de codo y mano. Los efectos de hidromasaje actúan como una fuente de estimulación mecánica de los receptores cutáneos lo cual genera una acción sedativa y analgésica a esto sumado el efecto térmico del agua.
- b. **Crioterapia en hombro y codo:** La aplicación indirecta de hielo o pack de gel producen analgesia (por reducir la velocidad de los impulsos nerviosos y actuar como contra irritante para aliviar el dolor); reduce la inflamación y hemorragia (por vasoconstricción refleja y efecto directo sobre los vasos al disminuir la temperatura) lo cual también reduce el dolor; disminuye en el músculo la espasticidad, el espasmo y el tono (por disminución de la actividad refleja) lo que elimina otra causa de dolor.
- c. **Ultrasonido terapéutico.** El ultrasonido continuo aplicado con la suficiente intensidad y duración para aumentar la temperatura de los tejidos puede aumentar la

extensibilidad de las partes blandas, reduciendo así su acortamiento y aumentando la amplitud de movimiento articular cuando se aplica en combinación con estiramiento. Los parámetros de tratamiento con mayores probabilidades de producir resultados para este caso, debido a la profundidad del tejido son: frecuencia de 3MHz, una intensidad de entre 0,5 y 1 W/cm², aplicada durante 5-10 minutos. Para conseguir un efecto óptimo, se recomienda que se realice el estiramiento durante el calentamiento con el ultrasonido y se mantenga durante 5 a 10 minutos después de la aplicación del ultrasonido mientras se enfría el tejido (19). Por otro lado, tiene un efecto mecánico al transmitir vibraciones sonoras a los tejidos, lo que ayuda a reabsorber infiltrados inflamatorios, edemas y exudados, colabora con el aumento de la plasticidad de los tejidos, y mejora el intercambio de metabolitos y por ende la nutrición y salud de las células. En su modalidad pulsátil el efecto térmico pierde su presencia, predominando el efecto mecánico, siendo útil para una terapia antiinflamatoria más marcada en estadios agudos.

3.3. Rangos articulares

Si la articulación no recorre su amplitud máxima en ningún momento en el transcurso del día se desarrolla rigidez y se limita el arco de movimiento, por lo tanto, es necesaria la movilización articular diaria para mantener y aumentar la amplitud de la articulación. Cuantos mayores sean el dolor y la inflamación más delicado será el ejercicio, se comenzará movilizándolo suavemente la parte afectada de forma pasiva completando toda la amplitud de su movilidad libre; a medida que el dolor disminuya y aumenten la fuerza y el grado de control del paciente, el mismo tomará mayor participación en los ejercicios hasta llegar a la movilidad activa sin asistencia y luego con carga. Tanto la amplitud del movimiento como la carga irán en aumento con una progresión gradual, de esta forma se podrá aumentar la fuerza y el rango de movimiento de la articulación.

- Movilizaciones activas asistidas en todos los movimientos articulares de hombro, codo, muñeca.
- Masaje descontracturante del pronador redondo y extensor común de los dedos, para relajar la musculatura más cercana a la zona de fractura sin tanto dolor y también en la zona de la otra musculatura implicada (bíceps braquial y trapecio superior).
- Deslizamiento lateral, dorsal y ventral de la cabeza de radio para disminuir

ángulo de carga, ganar extensión y flexión respectivamente.

- Neurodinámica del nervio cubital para disminuir la tensión que siente al flexionar el codo.

Terapia manual:

- Liberación miofascial de pectoral, bíceps porción larga y corta; liberación de la fascia interósea.
- Liberación de la fascia palmar.
- Liberación miofascial de escápula.
- Aplicación de la técnica de inhibición neuromuscular integrada (TINI), para los músculos que presentan mayor rigidez o contractura y puntos gatillo miofasciales. En este caso se hará especial énfasis en los músculos flexores del codo y los pronadores, también se aplicará para el músculo pronador redondo y supinador corto en una fase posterior donde el dolor del paciente ya haya disminuido. La técnica consiste en colocar el músculo en una posición de reposo en la que el dolor de la palpación del punto gatillo disminuya, se procede a mantener una presión moderada pero firme hasta que la sensación dolorosa desaparece y el tejido se palpa con menor rigidez, a continuación, se procede a la contracción muscular isométrica del grupo muscular agonista por 5 a 12 segundos, dependiendo de la capacidad actual del paciente y la intensidad de la contracción, para luego estirar de forma suave, por último, se procede a realizar contracciones rítmicas de 1 segundo de duración seguidas de un periodo de 1 segundo de relajación por entre 10 a 20 segundos. Todo esto con la finalidad de inhibir al máximo la tensión de la musculatura que se pretende relajar y elongar.
- Estiramientos por cadenas musculares: estiramientos que involucren las cadenas musculares principalmente de apertura y cierre de miembros superiores, esto para consolidar el efecto producido por las técnicas anteriores en un patrón funcional global.
- Tracción y movilización de la cabeza del radio.

Ejercicios de descarga de peso: La palma de la mano sobre superficies estables y luego inestables con codo estirado, 3 series de 10 descargas de peso con distintas solicitudes de dirección y posicionamiento de la mano.

3.4. Fuerza muscular

- Paciente sedente y brazo en apoyo con la mano fuera de la base de apoyo realizar ejercicios de resistencia con el uso de una mancuerna para fortalecer los músculos extensores de la muñeca.
- Paciente bípedo realizar ejercicios con un rodillo de muñeca para fortalecer el agarre y desarrollo de los músculos epicóndilo lateral, el codo puede estar flexionado o los antebrazos en supinación para poner énfasis sobre los flexores de codo.
- Paciente sedente con el codo en apoyo realizar ejercicios de resistencia mecánica con empleo de una pequeña barra con pesas colocadas asimétricamente para fortalecer pronadores y supinadores del antebrazo. (pronación, supinación)
- Paciente en prono realiza retropulsión escapular con resistencia con mancuernas en la mano.
- Paciente en prono realizar ejercicios de aducción escapular y abducción horizontal, con los brazos colocados para resistencia máxima de la gravedad con este ejercicio enfatizamos el trabajo de las porciones media e inferior del trapecio.

3.5. Ejercicios funcionales

Dado que el codo participa principalmente en actividades que involucran al hombro y la mano utilizo esquemas combinados que fortalezcan toda la extremidad superior.

- Elevaciones bilaterales contra resistencia elástica, paciente sedente con una banda elástica amarilla bajo los pies, coger con ambas la banda manos hacer elevaciones, realizar 3 serie de 5 repeticiones cada uno.
- Paciente en bipedestación amarrar la banda elástica en un pie y jalar (simulación de encendido de una cortadora), realizar 3 series de 5 repeticiones.
- Paciente sentado en una silla con posa brazos, pararse ejerciendo un empuje con las manos en la posa brazos de la silla. Realizar 3 series de 4 repeticiones.
- Empujar objetos pesados a lo largo de una mesa, logrando extender el codo al final del empuje.
- Colocar cajas en una repisa que se encuentre a un nivel que me permita hacer flexión de hombro y extensión de codo.

CONCLUSIONES

1. Se debe conocer la anatomía y biomecánica de todo el sistema muscular para poder así dar un diagnóstico y una evaluación fisioterapéutica exacta.
2. Durante el tratamiento fisioterapéutico de 4 semanas, se realizaron técnicas para aumentar el rango de movimiento articular y relajar los tejidos acortados, luego se añadió terapia de fortalecimiento y de propiocepción.
3. Es importante un buen diagnóstico fisioterapéutico para lograr un óptimo tratamiento rehabilitador.
4. El éxito del tratamiento no solo lo va a determinar la similitud de los resultados de la realidad con los resultados ideales de la literatura, sino cómo la estrategia terapéutica logre satisfacer las necesidades personales del paciente concernientes a ese problema.
5. Es importante un abordaje temprano en una fractura para evitar de esa manera que llegue a presentar rigidez articular.

RECOMENDACIONES

- Enseñar al paciente a concientizar con el movimiento de extensión de codo y de esa manera no mantener el codo en flexión y así podamos ayudar a mejorar su recuperación.
- Se le recomendó al paciente seguir con las pautas indicadas para así poder concientizar un óptimo control motor



INFORME FINAL

Reevaluación

Después de terminadas las 4 semanas de tratamiento se evaluó el dolor, rangos articulares, fuerza muscular obteniendo los siguientes resultados: si hay dolor al inicio con un EVA =8 y finalizando un EVA=6 que quiere decir que el dolor ha disminuido notablemente y solo refiere tener dolor en al movimiento forzado. También se ha mejorado la funcionabilidad de hombro y de antebrazo y mano.

Movimiento	RAM Normal	1ra Evaluación	2da Evaluación	Reevaluación
Flexión de codo	de 0° a 145°	130°	130°	140°
Extensión de codo	130° a 0°	-30°	-20°	-10°
Supinación del antebrazo	0° a 80°	60°	70°	90°
Pronación del antebrazo	0° a 80°	60°	70°	80°

Tabla 3: Reevaluación RAM

Músculos	Grados: primera evaluación	Grados: segunda evaluación	Grados. Reevaluación
Flexión de codo.	3	3	4
Extensión de codo	3	3	3
supinación	3	3	4
pronación	3	3	4

Tabla 4: Reevaluación muscular

BIBLIOGRAFÍA

1. Artroplastia de cabeza radial mediante prótesis metálicas en fracturas no reconstruibles. Nuestra experiencia
2. Mesa Mateo, A. Contreras Rubio, J. R. Rodríguez de la Cueva, J. M. González Herranz, J. Análisis a largo plazo de fracturas de la cúpula radial (artículo) Hospital Universitario Nuestra Señora de Valme. Sevilla. Servicio de Cirugía Ortopédica y Traumatología. 2001.
3. Estrada Malacón CA, Pérez Valtierra M, Torres Zavala A, Fonseca Bernal M. Hemiarthroplastia de cúpula radial en pacientes con fractura tipo III y IV según Mason Johnston. Hospital de Ortopedia Lomas Verdes, México 2015.
4. Dr. Alejandro Álvarez López; Dr. Carlos Casanova Morote; Dr. Lázaro Sánchez Olazábal; Dra. Yenima García Lorenzo. Fractura de la cúpula radial. Estudio de un año. Hospital Clínico Quirúrgico Provincial Docente Manuel. Ascunce Doménech Camagüey, Cuba; 2001.
5. Universidad Autónoma de Madrid facultad de medicina. Resección de cabeza radial en fracturas aisladas de cabeza radial sin inestabilidad asociada en pacientes menores de 40 años: seguimiento mínimo de 15 años
6. R. R. Barco Laakso, S. Antuña. Rigidez de codo postraumática. Unidad de Hombro Codo, Hospital La Paz, Madrid 2009
7. E. Galindo Martens, A. Fernández Domingo, FJ. Sainz Lozano; J. Sánchez. Moren. o. Indicaciones y resultados quirúrgicos de las fracturas de la cabeza radial. Rev. Esp. Ortopedia y Traumatología, Madrid; 2006.
8. F. Almeida herrero, J. Martin de arriba, I. Monton Martínez, F Gomar sancho. Departamento de cirugía. universidad de valencia servicio de cirugía y traumatología ortopédica. Hospital clínico universitario valencia tratamiento de las fracturas conminutas de cabeza radial mediante exéresis cabeza radial. resultados a largo plazo de 18 casos

junio; 2005.

9. Artroplastia de cabeza radial mediante prótesis metálicas en fracturas no reconstruibles. Nuestra experiencia.

10. Usoz Alfaro, J; Redin, J, y Ayala, M: Artrólisis de codo. Una alternativa en el tratamiento de la rigidez articular: Estudio de 18 casos. Rev Ortop Traum, 388: 209-212, 1994.

11. Raúl Barco Laakso. Resección de cabeza radial en fracturas aisladas de cabeza radial sin inestabilidad asociada en pacientes menores de 40 años: seguimiento mínimo de 15 años. Tesis doctoral. Madrid; 2010.

12. anatomía para estudiante. Drake. I, Vogl. a, Mitchell. a. publicidad Elsevier. Barcelona España; 2010.

13. Daniels. pruebas funcionales musculares, 6ta edición

14. M. LACOT; A. M. Chevalier; A. Miranda; J.P. Bleto; P. Stevenin. (Barcelona); 1984.

15. A.I.Kapanji. Fisiología articular, 6ª edición tomo 1, panamericana. Madrid; 2006.

16. Kisner. Colby. Ejercicios terapéuticos. Edición panamericana España, 5ta edición; 2010.

17. Ronald. McRae, Max. Esser. Tratamiento práctico de fracturas, 5ª edición editorial Elsevier. España.; 2010.

18. Stanley Hoppenfeld; Vasantha L. Murthy Fracturas tratamiento y Rehabilitación. editorial marban madrid; 2004.

19. Michelle H. Cameron. Agentes físicos en rehabilitación – De la investigación a la práctica. 4ta ed. España: Elsevier; 2014.

20. Chaitow L.; Walker J. Aplicación clínica de las técnicas neuromusculares - Tomo I. España: Paidotribo; 2006

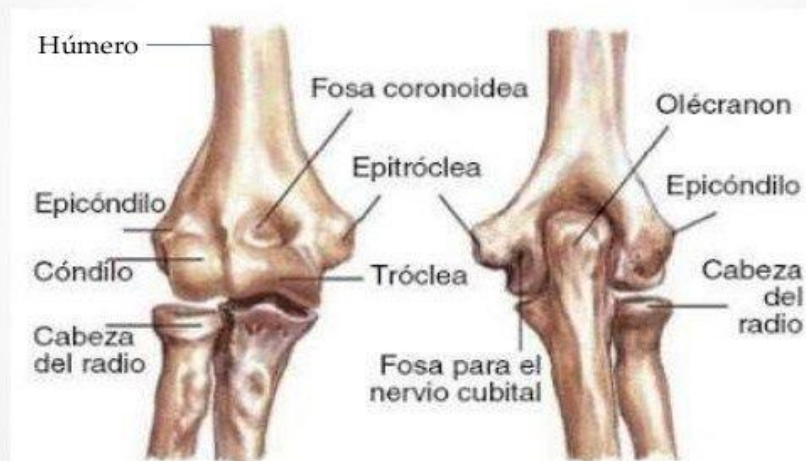



ANEXOS

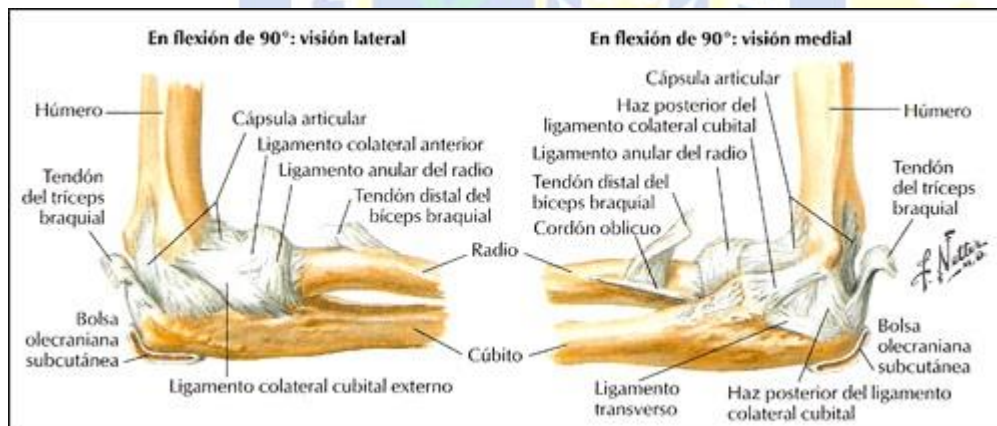
ANEXO 1: Anatomía de la articulación del codo

Articulación del codo

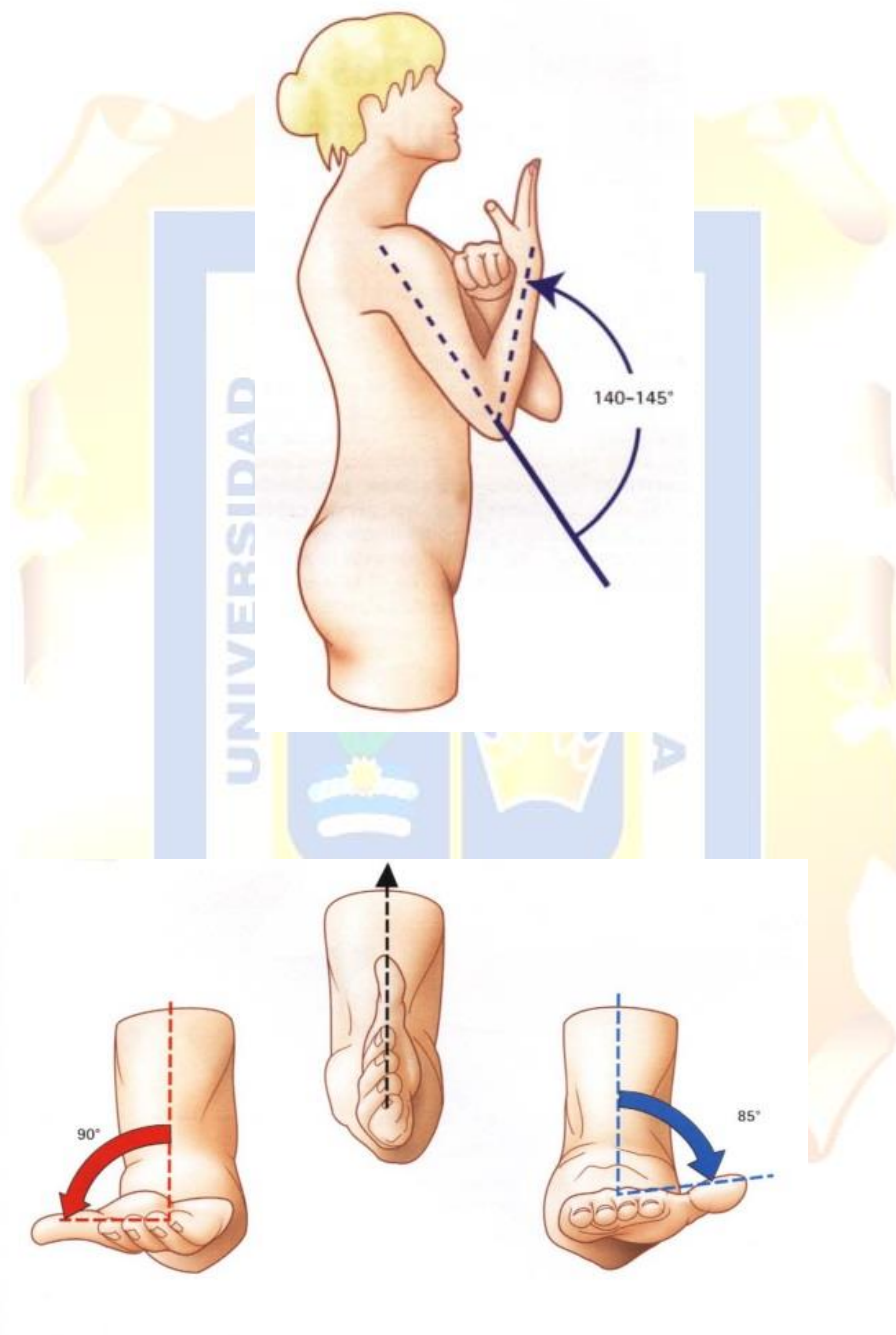


Visión anterior

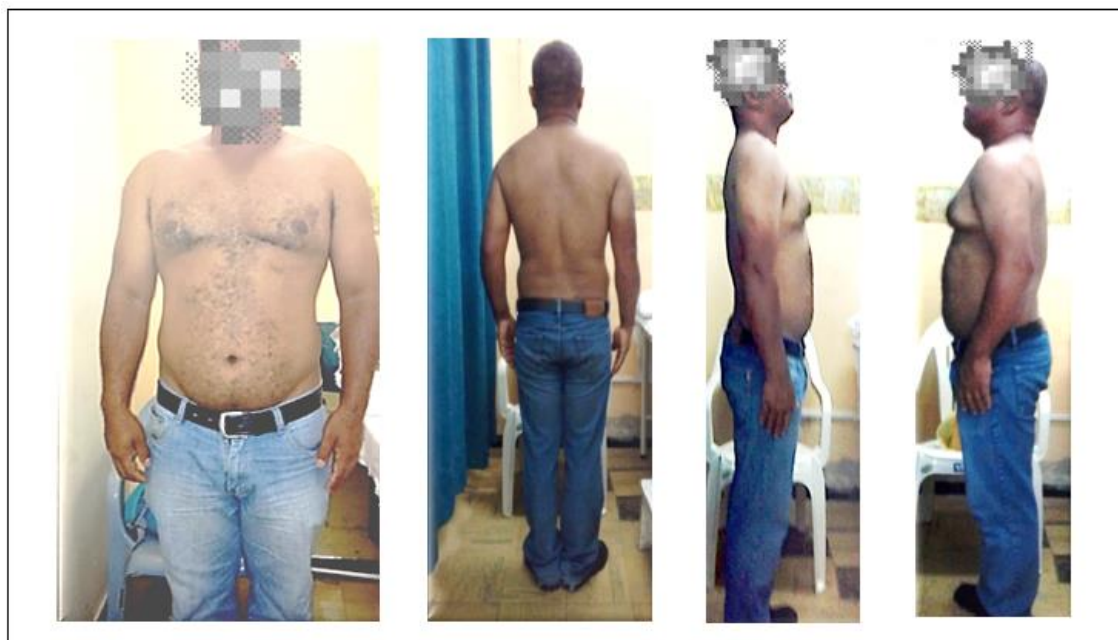Visión posterior



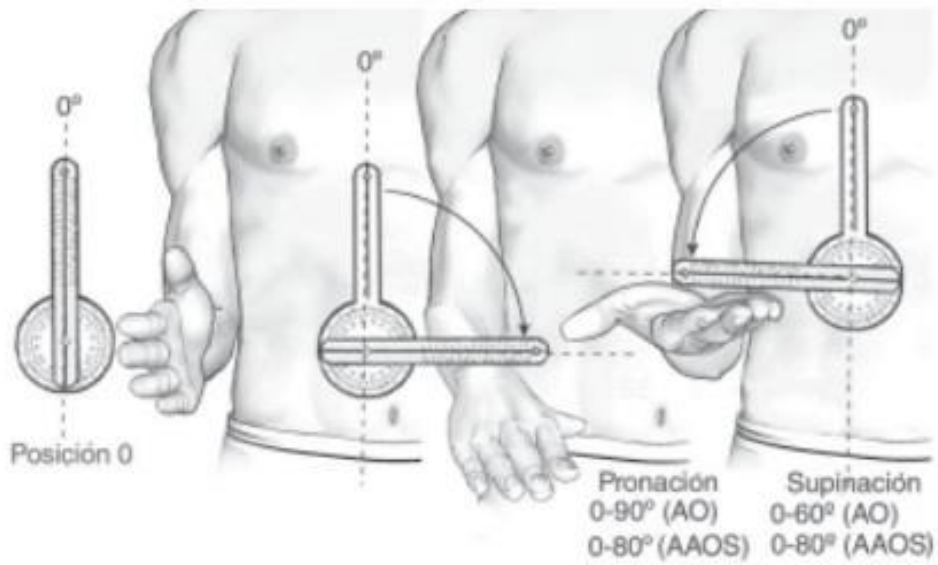
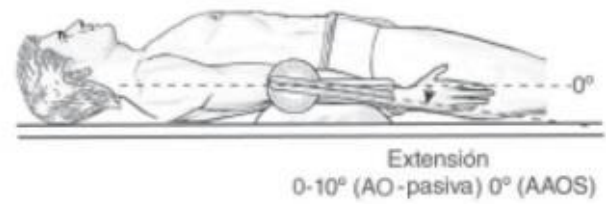
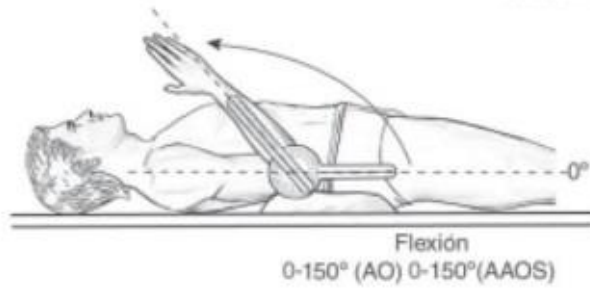
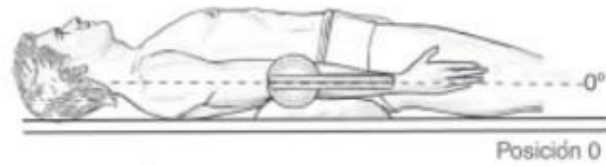
ANEXO 2: Movimientos del codo



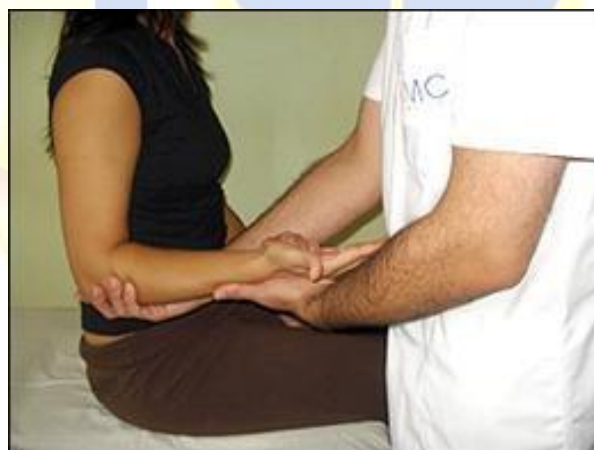ANEXO 3: Evaluación postural. Vista frontal, vista posterior, vista lateral derecha, vista lateral izquierda.



ANEXO 4: Evaluación articular mediante Goniometría



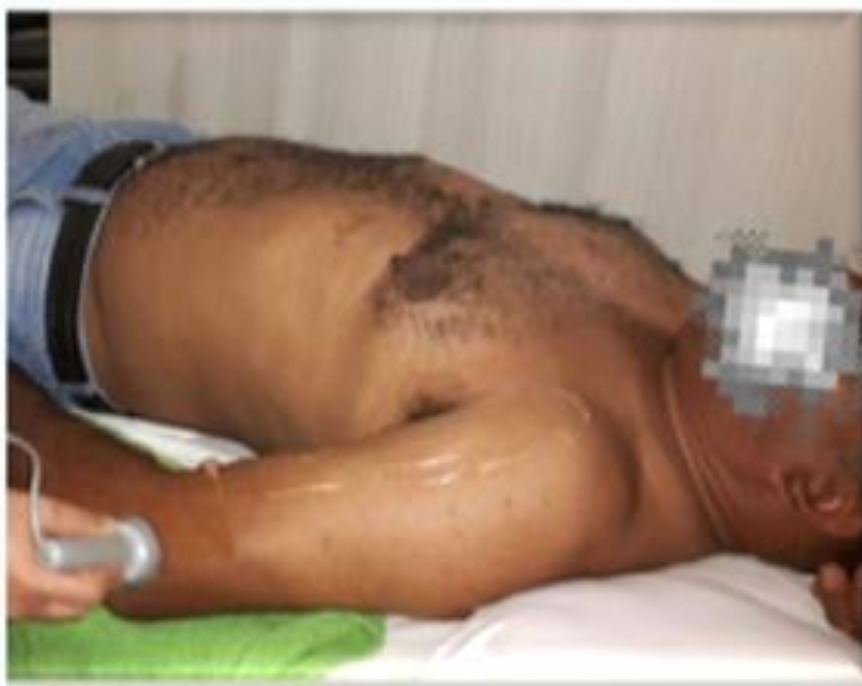ANEXO 5: Evaluación de fuerza muscular con resistencia manual



ANEXO 6: Estiramientos Globales. Cadena estática posterior y cruzadas.



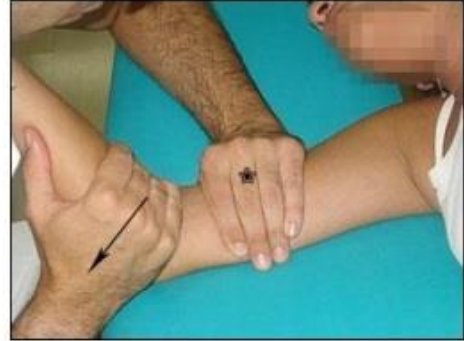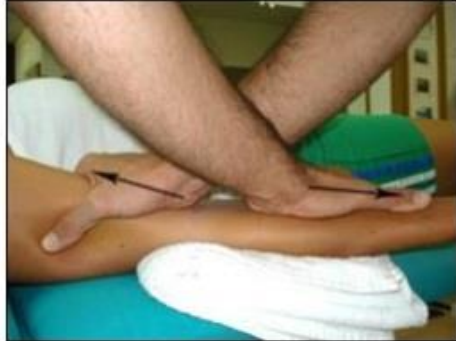ANEXO 7: Aplicación de ultrasonido terapéutico en codo y región anterior de brazo y hombro.



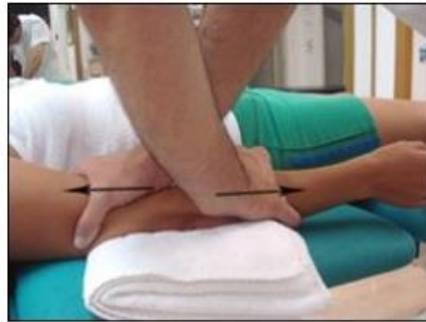1964

ANEXO 8: Manipulaciones manuales en codo.

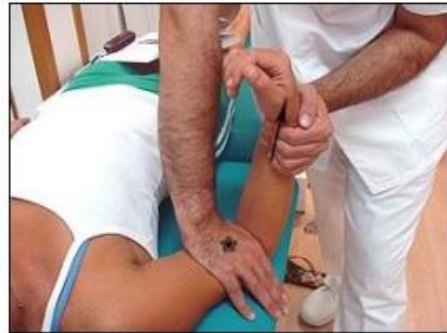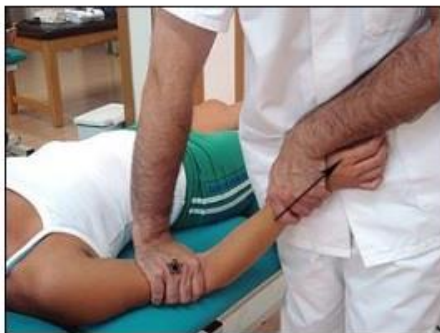DECOAPTACIÓN HÚMERO-CUBITAL



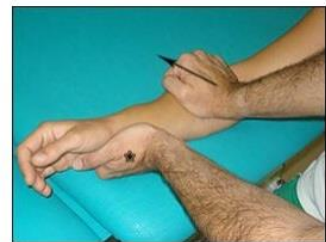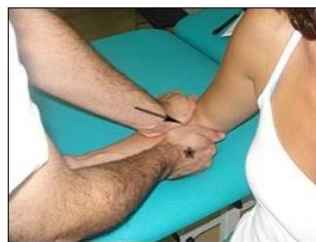
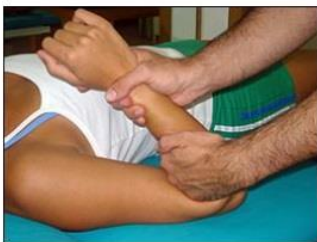DECOAPTACIÓN DE LA ARTICULACIÓN RADIO-HUMERAL



TRACCIÓN DE LA PARTE DISTAL DEL RADIO



DISFUNCIÓN EN ANTERIORIDAD HÚMERO-RADIAL O DE LA CABEZA DEL RADIO



ANEXO 9: Aplicación de Crioterapia.

