Universidad Inca Garcilaso De La Vega

Facultad de Tecnología Médica

Carrera de Terapia Física y Rehabilitación

TRATAMIENTO FISIOTERAPÉUTICO EN LESIONES DEL RODETE GLENOIDEO (SLAP)

Trabajo de investigación

Trabajo de Suficiencia Profesional

Para optar por el Título Profesional

PÉREZ GONZALES, Karen Lucero

Asesor:

BUENDÍA GALARZA, Javier

Lima – Perú

Julio - 2017

INCA GARCILASO
UNIVERSIDAD
DE LA VEGA
1964

TRATAMIENTO FISIOTERAPÉUTICO EN LESIONES DEL RODETE GLENOIDEO (SLAP)

DEDICATORIA

Dedico este trabajo principalmente a Dios por permitirme llegar hasta este momento tan importante en mi formación profesional. Por los triunfos y momentos difíciles, los cuales me han enseñado a valorarlo cada día más.

De forma especial a mis padres Israel y Ana por su empeño, disciplina, cariño y mucho sacrificio fueron el principal cimiento para la construcción de mi vida profesional, por sentar en mí las bases de responsabilidad y deseos de superación.

AGRADECIMIENTOS

A la primero persona que quiero agradecer es a mi asesor el Licenciado Javier Buendía Galarza, por brindarme su ayuda y conocimientos, por su paciencia para guiarme durante todo el desarrollo de este proyecto.

Le doy gracias a mis padres por darme la oportunidad de estudiar esta carrera y depositar su confianza en mí, animándome siempre a seguir cuando quería rendirme.

A mis grandes amigas Cinthia, Jacky, Melissa, Fressy, por permanecer unidas y apoyándonos los 5 años de carrera.

TABLA DE CONTENIDO

RESUMEN.

INTRODUCCIÓN. 1

CAPITULO I: ANATOMÍA Y BIOMECÁNICA

1.1 Articulación glenohumeral. 3

1.1.1 Anatomía ósea. 3

1.1.2 Anatomía articular. 4

1.1.3 Anatomía de los tejidos blandos. 4

1.1.4 El tendón de bíceps. 6

1.1.5 Genoides. 7

1.1.6 Rodete glenoideo. 8

1.1.6.1 Vascularización. 9

1.2 Biomecánica. 9

1.2.1 Estabilidad glenohumeral. 10

1.2.2 Estabilidad estática de la articulación glenohumeral. 12

1.2.3 Cinemática de la articulación glenohumeral. 13

1.2.4 Abducción y aducción. 13

1.2.5 Importancia de la artrocinemática y deslizamiento de la articulación glenohumeral. 14

1.2.6 Flexión y extensión. 15

1.2.7 Rotación interna y externa. 16

1.2.8 Ritmo escapulohumeral. 16

1.2.8.1 Fase inicial: Abducción de 90° del hombro. 17

1.2.8.2 Fase posterior: Abducción de 90°-180° del hombro. 18

CAPÍTULO II: FISIOPATOLOGÍA.

2.1 Fisiopatología de la lesión SLAP. 19

2.2 Producción de la lesión SLAP. 19

2.2.1 Traumatismos agudos. 20

2.2.2 Actividades repetitivas. 20

2.3 Clasificación. 20

2.4 Cuadro clínico. 21

CAPÍTULO III: EVALUACIÓN.

3.1 Evaluación. 22

3.1.1 Maniobras de exploración. 22

3.2 Diagnóstico. 26

CAPITULO IV: TRATAMIENTO.

4.1 Tratamiento fisioterapéutico. 27

4.1.1 Protocolo de rehabilitación tras reparación artroscópica de las lesiones SLAP tipo 2. 27

4.1.2 Protocolo de rehabilitación tras desbridamiento artroscópico de lesión SLAP tipo 1 o tipo 3 y/o desbridamiento parcial del manguito de los rotadores. 32

RECOMENDACIONES. 34

CONCLUSIONES. 35

BIBLIOGRAFÍA. 36

ANEXOS.

ANEXO 1: ANATOMIA Y BIOMECÁNICA. 41

ANEXO 2: FISIOPATOLOGÍA. 43

ANEXO 3: EVALUACIÓN. 44

ANEXO 4: TRATAMIENTO. 46

RESUMEN

El SLAP es una lesión a nivel del hombro, específicamente en la parte superior del Labrum Glenoideo, de ahí sus siglas en inglés (Superior Labrum Anterior Posterior). Por mucho tiempo esta lesión ha sido reconocida como una fuente potencial de dolor y discapacidad tanto deportiva como laboral.

El labrum es una estructura de tejido fibroso y cartílago bordeando la cavidad glenoidea, anclado a ella, sirve para profundizar la cavidad glenoidea y permitir la inserción del tendón de la porción larga del bíceps y de los ligamentos glenohumerales. En la parte anterior se encuentran variaciones en la relación de la capsula articular y el rodete glenoideo estas son el receso sublabral, el foramen sublabral y el complejo de buford.

Existen fundamentalmente 4 tipos de la lesión SLAP descritas por Snyder, además explica que la lesión del labrum superior comienza de posterior, extendiéndose hacia anterior incluyendo la zona de anclaje del tendón de la porción larga del bíceps.

El mecanismo de lesión se da por eventos traumáticos y actividades repetitivas. En los atletas que participan en deportes en los que es necesario elevar constantemente el brazo sobre la cabeza, puede producirse este tipo de lesión como resultado de la abducción brusca y forzada del brazo.

Los síntomas de una lesión SLAP y los de un paciente con inestabilidad o patología del manguito de los rotadores pueden ser confusos, por tal motivo el diagnóstico es difícil. Los hallazgos clínicos asociados a la lesión SLAP comprenden el movimiento doloroso del hombro, en ocasiones la presencia de crepitaciones audibles.

La prueba más útil para este tipo de lesión es la prueba de O'Brien o también llamada prueba de compresión activa, que también es útil para evaluar lesiones de la articulación acromioclavicular.

La rehabilitación está encaminada a disminuir el dolor, mantener y recuperar la fuerza muscular, los rangos de movimiento, evitar la atrofia muscular, finalmente reinsertar al paciente a sus actividades laborales y/o deportivas de forma segura.

Palabras clave:

Labrum, Rodete glenoideo, SLAP.

ABSTRACT

The SLAP is an injury to shoulder level, specifically at the top of the glenoid labrum, hence its acronym in English (Higher Back labrum). For a long time this injury has been recognized as a potential source of pain and ad disabilities both sports and work.

The labrum is a structure of fibrous tissue and cartilage bordering cavity glenoid, attached to it, it serves to deepen the glenoid and allow insertion of the tendon of the long head of the biceps and the glenohumeral ligaments. Anteriorly variations are in the relationship of the joint capsule and labrum these are sublabral recess, sublabral foramen and buford complex.

There are basically four types of SLAP lesion described by Snyder, further he explains the superior labrum injury begins rear, extending above the anchoring area including tendon and the long head of the bíceps.

The mechanism of injury is given by traumatic events and repetitive activities. In athletes who participate in sports where it is necessary to constantly raise the arm over the head, this type of injury can occur as a result of abrupt and forced abduction of the arm.

Symptoms of a SLAP lesion and those of a patient with rotator cuff instability or pathology may be confusing, so diagnosis is difficult. The clinical findings associated with the SLAP lesion include the painful movement of the shoulder, occasionally the presence of audible crackles.

Most useful for this type of injury is the proof test O'Brien also called active compression test, which is also useful for evaluating lesions of the acromioclavicular joint.

Rehabilitation is aimed at reducing pain, maintaining and regaining muscle strength, ranges of motion, avoiding muscle atrophy, and finally reinserting the patient to work and /or sports activities safely.

Keywords:

Labrum, Glenoid impeller, SLAP.

INTRODUCCIÓN

El término SLAP (Superior Labrum Anterior to Posterior) fue originalmente determinado por Snyder en 1990, pero fue Andrews el primero en mencionar este tipo de lesión en 1985, describieron las lesiones superiores del labrum glenoideo en 73 lanzadores y atribuyeron la lesión a la tracción cíclica del tendón de la porción larga en la zona de inserción en la glenoides y labrum.[1] Las lesiones SLAP afectan al rodete glenoideo superior extendiéndose hacia anterior y posterior. No solo afectan al rodete glenoideo superior, sino que también pueden afectar al tendón del bíceps y a las inserciones de los ligamentos glenohumerales.[2] Históricamente la incidencia de la lesión SLAP publicada por Snyder fue del 3,9%, recientemente Weber y cols en un estudio de seguimiento de la base de dato de la American Board of Orthopaedics Surgeons, entre el 2003 y el 2008, publican una incidencia del 10,1% con una distribución según sexo del 78,8% masculinos y 21,6% femeninos, y un promedio de edad de 36,4 años para los pacientes masculinos y de 40,9 años en pacientes femeninos.[4]

Las lesiones del labrum superior son una afección que se presenta en los deportistas que realizan actividades por arriba de la cabeza como los lanzadores, nadadores, basquetbolistas y entre la población general como resultado de eventos traumáticos. Se han propuesto como causas los eventos traumáticos y los cambios por uso excesivo. El mecanismo de lesión sería la tracción del labrum anterosuperior por la porción larga del bíceps durante la fase de deceleración del lanzamiento. Otros mecanismos de lesión sería la caída con el brazo extendido en abducción con compresión articular superior asociada y fuerza de subluxación proximal y el estrés repetitivo, menos severo, sobre el tendón del bíceps.[5]

La existencia de dolor, chasquido e inestabilidad ocasional en un paciente joven serían las manifestaciones clínicas típicas de las lesiones SLAP. La incidencia de las lesiones de SLAP sintomáticas es de 6% de acuerdo con el trabajo de Snyder,[6] la cual predomina en la cuarta década de la vida. Es de llamar la atención que en los últimos años se haya reportado hasta 105% de aumento en las reparaciones de SLAP, predominando el género masculino con 75% de las cirugías y no necesariamente en deportistas lanzadores.[7]

La reparación de las lesiones superiores anteriores del labrum anterior se ha convertido en una de las principales indicaciones para la cirugía del hombro en los últimos 10 años,

representando alrededor del 11% de las cirugías del hombro.[8] Se estima que la incidencia global de reparación de lesión superior anterior del labrum anterior es de 28 en cada 10.000 pacientes con una enfermedad ortopédica en 2009 en los Estados Unidos.[9] La incidencia de reparación de la lesión superior anterior del labrum anterior es de tres a cuatro veces mayor en los hombres en comparación con las mujeres.[8-9] Zhang en el 2012 informó sobre la incidencia para cada grupo de edad de 10 a 19 hasta 60 a 69 años.

Su diagnóstico es difícil, el SLAP se presenta de forma aislada sólo en 28% de los casos según Snyder.[6] En 2003 Kim y cols reportaron en su serie sólo 12% de casos de lesiones aisladas tipo SLAP, además del hecho de que al realizarse las maniobras exploran más de una estructura.[10]

El objetivo de la presente investigación es determinar las bases de la rehabilitación de los pacientes con lesión de SLAP, analizando los síntomas y signos más frecuentes, el mecanismo de producción, la utilidad de los métodos de tratamiento fisioterapéutico y los resultados obtenidos con el tratamiento implementado.

CAPÍTULO I: ANATOMÍA Y BIOMECÁNICA

El hombro desde el punto de vista funcional amplio, está compuesto en realidad por 5 articulaciones.(Fig.1)

Estas son la articulación esternoclavicular (EC), la articulación acromioclavicular (AC), la articulación escapulotorácica (ET), la articulación glenohumeral (GH) y la articulación subacromiodeltoidea.(11)

Se considera la articulación de mayor movilidad en el cuerpo humano, pero también es la más inestable, posee 3 grados de libertad permitiendo orientar al miembro superior con relación a los 3 planos del espacio, en disposición a los 3 ejes.(12) Es multiaxial y dispone de un amplio rango de movimientos, que se consiguen a costa de la estabilidad de los huesos. En su lugar, la estabilidad articular se debe al maguito de los rotadores, la cabeza larga del musculo bíceps braquial y las apófisis óseas y los ligamentos extracapsulares relacionados.(13)

1.1. Articulación Glenohumeral.

Es la principal articulación del hombro, de tipo sinovial y enartrósica (esferoidea), se compone por: la cabeza humeral, rodete glenoideo o labrum de la cavidad glenoidea de la escápula, ligamentos (glenohumerales, coracoacromial y transverso del húmero), manguito rotador (músculos supraespinoso, infraespinoso, subescapular y redondo menor), tendón de la cabeza larga del bíceps y la cápsula articular.(14)

1.1.1 Anatomía ósea.

La articulación glenohumeral se ubica entre la cabeza semiesférica del húmero y la cavidad glenoidea que es poco profunda. Tiene una estabilidad intrínseca muy escasa debido a su anatomía ósea.(15) Puesto que la cabeza humeral es muy grande en comparación con la cavidad glenoidea, la cabeza humeral no es esférica y la cavidad glenoidea es ovalada, entonces no se encajan de forma exacta.

En una radiografía simple, vista lateral, la forma habitual de la cara articular de la glenoides se asemeja a una pera, por ser más ancha en su porción inferior que en la superior.(16) Anatómicamente, las medidas estándar de la glenoides son; largo:

35 mm, ancho: 29 mm, anteversión: 8°, inclinación: 13°, lo cual es importante recordar al momento de dimensionar la lesión ósea de la glenoides, ya que nos auxiliarán para tomar mejores decisiones.[17]

Con el brazo al costado del cuerpo, la cabeza del húmero está dirigida hacia adentro, hacia arriba y levemente hacia atrás para contactar, con la cavidad glenoidea. La cabeza esta inclinada 130 a 150 grados con respecto a la diáfisis humeral y tiene un ángulo promedio de retrotorsión de 20 a 30 grados.[18]

La articulación glenohumeral tiene una cápsula voluminosa para permitir movimientos. Lateralmente se inserta en el cuello quirúrgico del húmero y medialmente lo hace en el labrum. Los tendones del manguito rotador refuerzan la cara superior y posterior de la cápsula, como también lo hace la porción larga del músculo bíceps braquial. La cara anterior de la cápsula está reforzada por los tres ligamentos glenohumerales, en forma de «Z» (superior, medio e inferior), cubiertos, por delante, por la inserción del músculo subescapular.[19] La cavidad glenoidea aumenta su profundidad y su superficie periférica gracias a un collar fibrocartilaginoso (rodete o labrum glenoideo) que se une a su borde.

La estabilidad de la articulación glenohumeral se mantiene por mecanismos estabilizadores pasivos y activos, entre los mecanismos estabilizadores pasivos se encuentra la morfología y tamaño de la glena, el rodete glenoideo así como las estructuras capsulares y ligamentosas. Entre los estabilizadores activos se encuentra el tendón de la porción larga del bíceps y los músculos del manguito rotador.

La movilidad glenohumeral se produce por la acción sinérgica de dos grupos musculares, el deltoides y el manguito de los rotadores. El deltoides genera la palanca del movimiento, elevando la cabeza del húmero hacia arriba, lo que ocasiona un pinzamiento de los tendones rotadores en el espacio subacromial. El manguito rotador deprime y estabiliza la cabeza humeral, comprimiéndola hacia la glenoides, mejorando así la acción del deltoides.[20]

1.1.2 Anatomía articular.

La superficie articular de la cavidad glenoidea y el húmero están cubiertos de cartílago hialino. En la cabeza humeral el cartílago es más grueso en el centro y delgado en la periferia. Encontramos también al rodete (labrum) que se inserta en el margen glenoideo y agrega un elemento de estabilidad a la articulación glenohumeral.[21]

1.1.3 Anatomía de los tejidos blandos.

- ✓ **Ligamentos glenohumerales:** Representan engrosamientos o refuerzos de la capsula articular. Existen tres ligamentos glenohumerales superior, medio e inferior.[Fig. 2-A]

  Ligamento glenohumeral superior: Se halla presente en el 40-94% de los hombros.[22] Tiende a ser el ligamento más consistente de los 3 ligamentos que conforman la articulación. Se inserta en el reborde glenoideo cerca del vértice del rodete, se une con la porción larga del bíceps. En el húmero, se inserta en la superficie anterior del cuello anatómico.

  Ligamento glenohumeral medio: Se halla presente en el 84-92% de los hombros.[22] Emerge variablemente de la porción superior de la glenoides, del rodete o junto con el ligamento glenohumeral superior y se dirige en diagonal hacia abajo sobre el tendón subescapular. En el húmero se inserta en la parte anterior del cuello anatómico.

  Ligamento glenohumeral inferior: Se halla presente en el 75-93% de los hombros, se extiende desde la parte medial.[22] Es el ligamento más grande e importante, se origina en el margen glenoideo que va desde las 3 a las 8-9 en la esfera del reloj, por lo que también se denomina “hamaca inferior”. En el húmero se inserta por debajo del nivel de la fisis, orientada horizontalmente en la cara inferior del cuello anatómico y quirúrgico. Es en realidad un complejo compuesto por tres segmentos: 1) la banda anterior, 2) una banda posterior, y 3) una bolsa axilar entre las dos bandas.[23]

- ✓ **El manguito de los rotadores:** Se localizan por debajo del deltoides y son vitales para proporcionar movilidad y estabilidad a la articulación del hombro. Está compuesto por 4 tendones, de anterior a posterior: Subescapular, supraespinoso, infraespinoso y redondo menor, los tendones de estos 4

músculos, en su porción distal, se asientan sobre un espacio curvo en el plano frontal y sagital, lo que condiciona una distribución peculiar cuando son sometidos a tensión.

- ✓ **Subescapular:** Es el tendón más grande y el musculo más potente del manguito de los rotadores. Su amplio origen de los 2/3 superiores de la superficie anterior de la escápula condensan lateralmente para pasar bajo la coracoides. Los 2/3 superiores tienen una morfología tendinosa mientras las fibras del tercio inferior se mantienen musculares. Se inserta en la tuberosidad menos adyacente al surco bicipital.
- ✓ **Supraespinoso:** Emerge de la fosa supraespinosa, posee dos vientres musculares, para insertarse en la tuberosidad mayor. En el trayecto se relaciona por detrás con la espina de la escápula y el acromion, por delante con la apófisis coracoides y por arriba con el ligamento acromiocoracoideo formando un anillo rígido inextensible, dando lugar a una corredera por donde discurre el tendón y que es responsable de un gran número de patologías.
- ✓ **Infraespinoso:** Emerge de la fosa infraespinosa, del cual sus fibras convergen en un tendón que pasa junto al borde posterior del supraespinoso.
- ✓ **Redondo menor:** Se origina en la porción posterior del borde lateral de la escápula y de la densa fascia del infraespinoso, discurre lateralmente, posterior a la articulación glenohumeral, para formar un tendón que se inserta en la parte más inferior de la tuberosidad mayor.

1.1.4. El tendón del bíceps.

El tendón largo del bíceps tiene su origen en el tubérculo supraglenoideo de la escápula y se trata de una estructura intraarticular que se fusiona o continúa con el rodete superior de la glenoides La región donde se inserta el tendón largo del bíceps en el rodete glenoideo carece de una buena irrigación sanguínea, lo que pudiera explicar la mala cicatrización después de las reparaciones o la fragilidad del mismo en lesiones crónicas. Posteriormente, sale de la articulación por el surco bicipital retenido por la polea que se trata de un sostén de tejidos blandos conformados por fibras del ligamento coracohumeral, el ligamento glenohumeral superior y los tendones del supraespinoso e infraespinoso.

Porción corta del bíceps: El origen de la porción corta del bíceps comparte la inserción con el músculo coracobraquial, en la punta de la apófisis coracoides, y corre medial a la porción larga hasta el punto distal de la inserción.

Porción larga del bíceps: De aproximadamente 9 cm de largo y tiene que viajar a través de una ranura estrecha en la parte delantera del hombro. A continuación, tiene que doblar a través de 90 ° para entrar en la articulación del hombro y luego insertarse en el labrum en la parte superior de la cavidad glenoidea. Se pueden considerar 3 zonas diferentes.(Fig.2-B)

- **El anclaje bicipital:** El 40-60% de las fibras emergen del tubérculo supraglenoideo, que se sitúa 5mm medial del anillo superior de la glenoides.[24] El resto de las fibras emergen del labrum glenoideo. La inserción es el lugar del "Superior Labrum Anterior Posterior" (SLAP).
- **Porción tendinosa intraarticular:** Desde su lugar de anclaje la porción larga del bíceps pasa oblicuamente a lo largo del IR (intervalo rotador), la longitud media de la porción tendinosa intraarticular es de 10mm. Su área seccional varía de una forma ovalada cerca de la glenoides hasta convertirse finalmente en una forma más redondeada en el surco bicipital.
- **El sistema de poleas:** La porción larga del bíceps se estabiliza a medida que abandona el hombro gracias al sistema de poleas antes de entrar dentro del surco bicipital. La polea consta de 4 componentes que son el tendón del supraespinoso, el tendón del subescapular, el CHL (ligamento coracohumeral) y el SGHL (ligamento glenohumeral superior).

1.1.5 Glenoides.

La concavidad glenoidea presenta 3 componentes: Hueso, cartílago articular y el labrum. Tiene una retroversión de 7° respecto al plano escapular, una anteversión de 30 - 40° respecto al plano coronal y una inclinación superior de 5°. La dimensión media en sentido vertical es de unos 35mm y la media en sentido horizontal es de 25 mm. El 50 - 100° está recubierta por el rodete glenoideo, aunque existen múltiples variantes anatómicas del complejo labral ligamentario, que deben conocerse para evitar errores de diagnóstico y tratamiento.(23) Deben ser cuidadosamente examinadas y palpadas para que no se confundan con una lesión anterior traumática (Lesión de Bankart).

1.1.6 Rodete glenoideo.

El rodete o Labrum glenoideo es una estructura triangular fibrocartilaginosa situada en el reborde glenoideo, constituido de forma característica por un reborde circunferencial oval, encontrado entre la superficie articular de la cavidad glenoidea y la capsula fibrosa de la articulación glenohumeral. Está compuesto por un anillo cartilaginoso unido al anillo óseo de la cavidad glenoidea y duplicando de forma efectiva su profundidad.(25) Musgrave y Rodosky describen que este reborde tiene aproximadamente 3mm de altura y 4 mm de anchura. La profundidad de la cavidad glenoidea se duplica debido al rodete, que también aumenta notablemente la superficie de contacto entre la cabeza humeral y la glenoides.(26) Tiene dos zonas con condiciones especiales: craneal en el tubérculo supraglenoideo, donde se inserta la porción larga del músculo bíceps braquial y, en un 55% de los casos, el labrum es más delgado en su porción ventral.(27)

Por la zona superior es triangular en un corte transversal, está unida holgadamente a la glenoides con un borde libre, y a menudo su morfología se califica de «meniscal».(28) Este rodete se continúa con el tendón de la cabeza larga del músculo bíceps braquial, que se une al tubérculo supraglenoideo y pasa por la cavidad articular superior a la cabeza del húmero.(13)

Por la zona inferior del rodete es redondeada y está unida firmemente.(28) El labrum superior no parece cumplir una función importante en la estabilidad y con frecuencia, exhibe una solución de continuidad normal en el borde superior.

El rodete glenoideo aparte de ser el origen de inserción del bíceps y los ligamentos glenohumerales, también tienen la función de estabilizador estático glenohumeral. El rodete sirve para evitar que la cabeza humeral se traslade hacia adelante y atrás en la fosa glenoidea. Así mismo funciona como anclaje de la inserción glenoidea del ligamento glenohumeral inferior.(29)

Cuando se estudia la articulación glenohumeral con TC, RM y RM con contraste intraarticular (Artroresonancia) se pueden encontrar algunas variaciones anatómicas.(Fig.4) Las más importantes son:

- ✓ **Receso sublabral:** Hendidura lineal entre el labrum superior y la glenoides, generalmente no se extiende más allá de la inserción del bíceps. Su frecuencia aunque incierta, parece ser de alrededor del 10% de las personas normales. Se diferencia del SLAP tipo II por su orientación más medial.(30) Aparenta separación incompleta del labrum en RM.
- ✓ **Foramen sublabral:** Falta de unión focal del labrum anterosuperior a la glenoides, localizada entre la posición de la 1 y la de la 3. Las variantes normales no sobrepasan la posición de la 3.
- ✓ **Complejo de Buford:** Una variación relativamente rara de la anatomía capsulolabral, se caracteriza por un ligamento glenohumeral medio, adopta una forma cordonal que se inserta junto al tendón de la porción larga del bíceps (PBL), que deja un área anterosuperior en la que no existe labrum, y no debe confundirse con una lesión labral anterior.

1.1.6.1 Vascularización

La vascularización del labrum acetabular parece tener diferencias regionales, recibiendo la mayoría del aporte vascular a través de la periferia capsular. Se debe a una combinación de la arteria supraescapular, la rama escapular circunfleja de la arteria subescapular y las arterias humerales circunflejas posteriores humerales.(28)

Surge de la arteria supraescapular, la circunfleja escapular, la rama de la arteria subescapular y la arteria curcunfleja humeral posterior. El interior del rodete es avascular. El rodete superior y el anterosuperior están menos vascularizados que la porción posterior e inferior.(31)

1.2. Biomecánica.

Los movimientos de esta articulación son de flexión, extensión, aducción, abducción y rotación medial, rotación lateral y circunducción[13]. La articulación entre la cavidad glenoidea y la cabeza humeral permite 120° de movimiento pasivo.(32)

El eje transversal incluye el plano frontal, permite al hombro movimientos de flexo extensión realizados en el plano sagital; en el eje anteroposterior, que incluye el plano sagital, se permiten los movimientos de abducción y aducción los cuales se realizan en el

plano frontal; finalmente, en el eje vertical, determinado por la intersección del plano sagital y del plano frontal, se producen los movimientos de flexión y extensión realizados en el plano horizontal, con el brazo en abducción de 90°.

El eje longitudinal del húmero permite la rotación externa e interna del brazo en dos formas diferentes: la rotación voluntaria y la automática. La voluntaria utiliza el tercer grado de libertad y la rotación automática, que se realiza sin ninguna acción voluntaria en las articulaciones de dos o tres ejes, se explica por la paradoja de Codman.[33]

El miembro superior pende en forma vertical a lo largo del cuerpo, de tal forma que el eje longitudinal del húmero coincide con el eje vertical. En la posición de abducción a 90°, el eje longitudinal coincide con el eje transversal, y en la posición de flexión de 90° coincide con el eje anteroposterior; por lo anterior se concluye, que el hombro es una articulación que consta de tres ejes principales y tres grados de libertad permitiendo movimientos de rotación interna y externa.

1.2.1 Estabilidad glenohumeral.

El rodete glenoideo prolonga la cavidad glenoidea en un 50%, funcionando como "efecto bloque" evitando la traslación glenohumeral. De la misma manera contribuye en el efecto de concavidad-compresión ejercido por el manguito rotador.

Contribuye en la estabilidad de la articulación glenohumeral y es allí donde se insertan los ligamentos glenohumerales y la cápsula articular. La cara inferior del labrum es la clave de la estabilidad anterior de la articulación glenohumeral.

Se ha descrito que el rodete funciona como un sello, de modo que las lesiones del mismo resultan en una pérdida de la presión intraarticular negativa, reduciendo así la estabilidad de la articulación glenohumeral.[28]

Al hablar de estabilidad es adecuado tener en cuenta que la articulación glenohumeral es una articulación incongruente, debido a la asimetría de sus superficies articulares, la estabilidad depende de los limitantes pasivos, limitantes estáticos y limitantes activos.

Limitantes pasivos:

- ✓ Adhesión y cohesión del líquido sinovial potenciado por el rodete glenoideo.
- ✓ Presión intraarticular negativa: Mantenida por la presión asimétrica de los tejidos circundantes y la integridad de la capsula articular.
- ✓ Configuración articular congruente.

Limitantes estáticos:

La capsula articular y sus refuerzos, en particular el complejo ligamentoso glenohumeral inferior, junto con el rodete glenoideo son los estabilizadores estáticos.[34] La capsula es laxa y fina por lo tanto por sí misma no proporciona la estabilidad adecuada, en la zona anterior la capsula esta reforzada por tres ligamentos.

- ✓ **Ligamento glenohumeral superior:** Proporciona restricción primaria contra la subluxación humeral inferior en 0° de abducción y supone el estabilizador primario frente a las cargas anteriores o posteriores a 0° de abducción.
- ✓ **Ligamento glenohumeral medio:** Es un limitador secundario de la traslación anterior del húmero, sobre todo, a 45° de abducción, y limitador secundario de la traslación inferior del húmero en aducción, sobre todo, en rotación externa.
- ✓ **Ligamento glenohumeral inferior:** Es un importante estabilizador primario contra la traslación anteroposterior con el brazo en abducción. Además es un estabilizador primario contra la traslación inferior del húmero con el brazo a 90° de abducción.

Limitantes activos:

El manguito de los rotadores tiene una importante acción en la estabilización de la cabeza humeral. Las fuerzas musculares intrínsecas del manguito de los rotadores proporcionan fuerzas de compresión o estabilización,[35] con su contracción desplaza la cabeza del húmero hacia abajo y la comprime contra la glenoides durante la elevación del brazo.

1.2.2 Estabilidad Estática de la Articulación Glenohumeral.

Normalmente de pie en actitud descansada, con los brazos a los lados, la cabeza del húmero se mantiene estable, en la cavidad glenoidea. Esta estabilidad se denomina estática, porque se da en reposo. Un mecanismo para controlar la estabilidad estática de la articulación GH se basa en la análoga de una pelota comprimida contra una superficie inclinada. En reposo las estructuras superiores de la capsula, como el ligamento coracohumeral, generan las fuerzas principales de estabilización entre la cabeza del húmero y la cavidad glenoidea. Combinando este vector de la fuerza capsular con el vector de fuerza de gravedad se obtiene una fuerza compresiva, de bloqueo orientada en ángulos rectos a la superficie de la cavidad glenoidea.

La fuerza de compresión comprime con firmeza la cabeza del húmero, contra la cavidad glenoidea, con lo cual opone resistencia a cualquier descenso del húmero.[36] El plano inclinado glenoideo también actúa como cresta parcial que sostiene parte del peso del brazo.

Los datos EMG (electromiográficos) sugieren que el supraespinoso y en menor grado el músculo deltoides, aportan una fuente secundaria de estabilidad estática mediante la generación de fuerzas activas que se dirigen casi en paralelo al vector de fuerza capsular superior. Es interesante que Bazmajian y Bazant llegaron a la conclusión que los músculos dispuestos verticalmente como el bíceps, tríceps, y porción media del deltoides no están por lo general activos a la hora de aportar estabilidad estática, incluso cuando se aplica una tracción descendente significativa sobre el brazo.[37]

Un componente importante del mecanismo de bloqueo estático es una postura escapulo torácica que mantiene la cavidad glenoidea en ligera rotación ascendente. La tensión pasiva de las estructuras superiores de la capsula se reduce significativamente cuando la escápula pierde esta posición de rotación ascendente. Una postura de rotación descendente crónica puedes asociarse con una “mala postura” o tal vez sea secundaria a una parálisis o debilidad de ciertos músculos, como la porción superior del trapecio. Con independencia de la causa, la perdida de la posición de rotación ascendente aumenta el ángulo entre los

vectores de fuerza creados por las estructuras capsulares superiores y la gravedad. La suma de vectores de las fuerzas producidas por las estructuras capsulares superiores y la gravedad nos da ahora una fuerza compresiva reducida. La gravedad puede tirar del húmero hacia abajo, por el interior de la cavidad glenoidea. La articulación GH puede terminar siendo mecánicamente inestable y acabar subluxada por completo.

La presión intraarticular normalmente negativa en la articulación GH ofrece una fuente secundaria de estabilidad estática. La liberación experimental, de la presión de la capsula de la articulación GH cuando se la atraviesa con una aguja ha mostrado que provoca subluxación inferior de la cabeza del húmero.[38] La punción de la capsula iguala la presión a ambos lados, eliminando la ligera fuerza de succión entre la cabeza y la cavidad.

1.2.3 Cinemática de la Articulación Glenohumeral.

La articulación GH es una articulación universal porque el movimiento se produce en los tres grados de libertad. Los movimientos principales de la articulación GH son flexión, extensión, abducción, aducción, rotación interna y rotación externa. Para hablar de la amplitud del movimiento de la articulación GH se usa la posición anatómica de 0 grados como punto de referencia neutra.[34] En el plano sagital por ejemplo la flexión se describe como la rotación del húmero anterior a la posición 0°.

La extensión por el contrario se describe como la rotación del húmero posterior a la posición de 0°. El término hiperextensión no se emplea para describir la amplitud normal del movimiento del hombro. Virtualmente cualquier movimiento volitivo de la articulación GH comprende el movimiento de la articulación escapulotorácica, así como los movimientos asociados de las articulaciones EC y AC. No obstante a continuación nos centraremos en la cinemática aislada de la articulación GH.

1.2.4 Abducción y aducción.

La abducción y la aducción se definen tradicionalmente como la rotación del húmero en el plano frontal sobre un eje orientado en dirección anteroposterior Este eje se mantiene a 6 mm del centro geométrico de la cabeza del húmero durante la abducción completa. La Artrocinemática de la abducción comprende el

rodamiento en sentido superior de la cabeza convexa del húmero al tiempo que se desliza en sentido inferior. Esta artrocinemática de rodamiento y deslizamiento se produce a lo largo o cerca del diámetro longitudinal de la cavidad glenoidea.[38]
La artrocinemática de la aducción es parecida a la abducción, pero en dirección inversa.
La porción del músculo supraespinoso se inserta en la capsula superior de la articulación GH. Cuando el músculo se contrae para producir movimiento, las fuerzas se transfieren por la capsula, aportando estabilidad dinámica a la articulación (Por estabilidad dinámica nos referimos a la estabilidad conseguida mientras se mueve la articulación). A medida que continúa la abducción, la cabeza prominente del húmero despliega y estira la bolsa axilar del ligamento capsular inferior. La tensión resultante de la capsula inferior actúa de hamaca que sostiene la cabeza del húmero.
Una rigidez excesiva de la capsula inferior debido a una "capsulitis adhesiva" puede limitar la extensión completa del movimiento de abducción. Una articulación GH sana permite aproximadamente 120º de abducción. No obstante se ha registrado gran variedad de valores .La abducción completa del hombro requiere una rotación ascendente simultanea de 60º de la escápula y se hablará de ella en un apartado posterior de este capítulo.

1.2.5 Importancia de la Artrocinemática de Rodamiento y Deslizamiento de la Articulación Glenohumeral.

La artrocinemática de rodamiento y deslizamiento es esencial para completar la amplitud completa de abducción. Recuérdese que el diámetro longitudinal de la superficie articular de la cabeza del húmero es casi el doble que el diámetro longitudinal de la cabeza glenoidea. La artrocinemática de la abducción muestra como un rodamiento y deslizamiento simultáneos permiten que una superficie cóncava mucho menor sin salirse de la superficie articular. Sin un deslizamiento inferior suficiente durante la abducción, el rodamiento superior de la cabeza del húmero termina llevando a una compresión de la cabeza del húmero contra el arco coracoacromial.
La cabeza humeral de un adulto que sube por la cavidad glenoidea sin un deslizamiento inferior parejo recorrería los 10 mm del espacio coracoacromial tras solo 22º de abducción. Esta situación provoca una compresión de la cabeza del

húmero contra el músculo supraespinoso, su tendón y la bolsa contra el rígido arco coracoacromial. Es compresión es dolorosa y bloquea aún más la abducción. Las mediciones radiográficas in vivo en los hombros sanos muestran que durante la abducción, en el plano escapular, la cabeza del húmero se mantiene esencialmente estática o puede trasladarse en sentido superior solo una distancia insignificante.[39]

El deslizamiento inferior concurrente de la cabeza del húmero compensa la mayor parte de la tendencia la traslación superior inherente de la cabeza del húmero.

En personas sanas, el mecanismo de compensación aporta espacio suficiente para el tendón del supraespinoso y la bolsa subacromial.

1.2.6 Flexión y Extensión.

La flexión y extensión de la articulación GH se definen como una rotación del húmero en el plano sagital sobre un eje medial-lateral de rotación. Si el movimiento se produce estrictamente en el plano sagital, la artrocinemática comprende el giro de la cabeza humeral sobre un punto fijo en la superficie de la cavidad glenoidea. No es necesario que haya rodamiento o deslizamiento. La acción de giro de la cabeza humeral tensa la mayor parte de las estructuras capsulares circundantes. La tensión de la capsula posterior estirada puede causar una ligera traslación anterior del húmero en los extremos de flexión.

Las mediciones directas han mostrado que la flexión de la articulación GH se asocia con una ligera rotación interna del húmero.[40] Este movimiento sutil es difícil de apreciar con una observación circunstancial. Mientras la articulación GH se flexiona más de 90º, la tensión del ligamento coracohumeral estirado produce un pequeño momento de rotación interna sobre el húmero. La articulación GH puede conseguir al menos 120º de flexión. La capacidad de flexionar el hombro hasta casi 180º comprende la rotación ascendente y concurrente de la articulación escapulotorácica.

La extensión completa del hombro se produce en una posición de unos 45° a 55º detrás del plano frontal. Los extremos de este movimiento estiran los ligamentos capsulares anteriores provocando una ligera inclinación anterior de la escápula. Esta inclinación anterior puede mejorar la extensión hacia atrás.

1.2.7 Rotación Interna y Externa.

Desde la posición anatómica, la rotación interna y externa de la articulación GH se define como una rotación axial del húmero en el plano horizontal. Esta rotación se produce sobre un eje vertical o longitudinal que discurre por la diáfisis del húmero.

La artrocinemática de la rotación externa se produce sobre los diámetros transversos de la cabeza humeral y la cavidad glenoidea. La cabeza humeral rueda simultáneamente en sentido posterior y se desliza en sentido anterior por la cavidad glenoidea.

La artrocinemática de la rotación interna es similar, excepto en que la dirección de rodamiento y el deslizamiento es inversa. El rodamiento y deslizamiento simultáneos, de la rotación interna y externa permiten que el diámetro transverso mucho mayor de la cabeza humeral ruede sobre el área superficial mucho menor de la cavidad glenoidea. Si se producen 75º de rotación externa mediante un rodamiento posterior sin deslizamiento anterior concurrente, la cabeza humeral se desplaza en sentido posterior unos 38 mm. Este grado de traslación desarticula por completo la articulación, porque el diámetro transverso completo de la cavidad glenoidea es solo unos 25 mm. Sin embargo normalmente la rotación externa completa solo da 1 a 2 mm de traslación posterior de la cabeza humeral.[38] Lo cual muestra una corrección con deslizamiento anterior que acompaña al rodamiento posterior.

Desde la posición anatómica suelen ser posibles unos 75° a 85º de rotación interna y unos 60° a 70º de rotación externa. , aunque existe mucha variación entre las personas. En una posición de 90º de abducción, la amplitud del movimiento en rotación externa suele aumentar hasta casi 90º. Con independencia de la posición en la que se produzcan las rotaciones, suele haber movimiento en la articulación escapulo torácica. La rotación interna máxima suele comprender protracción escapular y la rotación externa máxima suele incluir retracción escapular.

1.2.8 Ritmo Escapulo humeral.

El estudio que más se cita sobre la cinemática de la abducción del hombro fue publicado por Inman y colaboradores en 1944. Este estudio clásico se centró en la abducción del hombro en el plano frontal. Inman escribió que la abducción o flexión de la articulación GH se producía simultáneamente con la rotación

ascendente de la escápula, una observación para la que acuño el término ritmo escapulo humeral.[41]

En un hombro sano existe un ritmo o sincronización cinemáticos naturales entre la abducción glenohumeral y la rotación ascendente escapulotorácica. Inman informo que este ritmo era sorprendentemente constante durante la mayor parte de la abducción con una relación de 2:1. Por cada 3 grados de abducción del hombro, se daban 2 grados de abducción la articulación GH y 1 grado de rotación ascendente de la articulación escapulo torácica. Basándose en este ritmo, un arco completo de 180º de abducción del hombro es el resultado de la abducción simultánea de 120º de la articulación GH y los 60º de rotación ascendente escapulotorácica.[34]

Desde el momento de la obra original de Inman en 1994, estudios adicionales han estudiado la cinemática de la abducción del hombro con énfasis en el movimiento en el plano escapular y en el movimiento levantando distintas cargas.[42] Estos estudios llegaron a la conclusión de la existencia de un ritmo escapulo humeral ligeramente distinto y menos consistente. Por ejemplo Bagg y Forrest describieron una relación en la rotación glenohumeral a escapular media de 3,29:1 entre 21º y 82º de abducción; 0,71:1 entre 82 y 139 grados de abducción y 1,25:1 entre 139 y 170 grados de abducción. Con independencia de las distintas relaciones obtenidas en la literatura, la relación clásica de 2:1 de Inman sigue siendo un axioma válido para la evaluación del movimiento del hombro. Es fácil de recordar y sigue ayudando a conceptuar la relación general entre el movimiento del húmero y la escápula cuando consideramos los 180º de abducción del hombro.

1.2.8.1 Fase Inicial: abducción de 90º del hombro.

Asumiendo un ritmo escapulo humeral de 2:1, la abducción del hombro hasta 90º se produce como una suma de 60º de abducción GH y 30º de rotación ascendente escapulotorácica. Los 30º de rotación ascendente se producen sobretodo mediante 20 a 25º sincrónicos de elevación clavicular en la articulación EC y 5 a 10º de rotación ascendente en la articulación AC .Otros ajustes rotacionales sutiles se producen al mismo tiempo en la articulación AC. [34]

1.2.8.2 Fase posterior: abducción de 90 a 180º del hombro.

La abducción del hombro de 90 a 180º se produce como una suma de 60º adicionales de abducción de la articulación GH y 30º adicionales de rotación ascendente escapulotorácica. Durante esta fase posterior, la clavícula se eleva solo 5º adicionales en la articulación EC. La escápula, por el contrario, gira hacia arriba en la articulación AC 20 a 25º. Al final de los 180º de abducción, los 60º de rotación ascendente escapulotorácica se componen de 30º de elevación de la articulación EC y 30º de rotación ascendente de la articulación AC.

INCA GARCILASO
UNIVERSIDAD DE LA VEGA
1964

CAPÍTULO II: FISIOPATOLOGÍA

2.1 Fisiopatología de la lesión SLAP

En el entendimiento de la pato-anatomía de la lesión SLAP Walch, describió el pinzamiento glenohumeral posterosuperior o impigment interno, como el pinzamiento que sufre el tendón del manguito rotador entre el labrum superior y el troquiter con el hombro en abducción de 90 grados con rotación externa de 90 grados.[43] Jobe aplica este concepto en los deportistas de lanzamiento describiendo un espectro de patología de lesión del manguito rotador, el labrum superior e incluso el borde superior de la glena, haciendo referencia de que en los deportistas de lanzamiento empeoraría el pinzamiento posterosuperior debido al estiramiento repetitivo y progresivo de las estructuras capsulo ligamentarias anteriores.

Sin embargo, Burkhart contradice la teoría de que un pinzamiento interno sea motivo de este tipo de lesiones y menciona el mecanismo de «Peel-Back» como un factor importante en la patogénesis, en el que el primer cambio es la contractura de la cápsula posterior que migra del centro de rotación glenohumeral hacia posterior y superior, relajando la cápsula antero inferior.[44] Debido a estos cambios los pacientes son capaces de aumentar los grados de rotación externa, lo que resulta en un mayor arco de movimiento antes de que ocurra un pinzamiento. En esta posición el bíceps se posiciona más vertical y posterior, produciendo un cambio dinámico en el vector del bíceps como así también una torsión en la base insercional del bíceps, trasmitiendo las fuerzas torsionales al labrum posterosuperior produciendo su despegamiento.[25]

2.2 Producción de la lesión SLAP

Se han descrito fundamentalmente dos mecanismos que explican la lesión tipo SLAP, y pueden dividirse en traumatismos agudos y lesiones repetitivas.

La mayoría de las lesiones SLAP, reportadas en la literatura, generalmente son lesiones asociadas a otras patologías del hombro como ruptura del manguito rotador o inestabilidad reportando en la literatura que tan solo el 28% de las lesiones SLAP fueron aisladas como principal causa de la sintomatología.[25-45]

2.2.1 Traumatismos agudos

Como resultado de una caída con una extensión de hombro acompañada de una abducción de 15°, o posterior a una tracción axial de la extremidad, o bien como resultado de la aplicación de una fuerza directa con el hombro en abducción, por el impacto de la cabeza humeral con el rodete superior y anclaje del bíceps, como podría ser el caso de los jugadores de rugby al sufrir una caída con impacto lateral del hombro contra el hielo en aducción del mismo.

Un tirón hacia abajo repentino del brazo, como sucede cuando se pierde el control de un objeto pesado, la tracción anterior en el esquí acuático y la tracción superior al agacharse por encima de la cabeza para detener una caída son mecanismos traumáticos de la lesión.[46]

2.2.2 Actividades repetitivas.

Se ha propuesto que la actividad repetitiva por encima de la cabeza es un mecanismo frecuente en la génesis de las lesiones SLAP.[47] Estudios cadavéricos han demostrado un incremento en la laxitud de la cápsula anterior ocasionada por la rotación externa repetida, aumentando la abducción y el contacto interno en la articulación glenohumeral, provocando un pinzamiento de los tendones del supraespinoso e infraespinoso y el labrum posterior y superior entre la glena y la tuberosidad mayor.[48]

2.3. Clasificación:

La clasificación original y más comúnmente utilizada es la clasificación descripta por Snyder y col.[49] en 1990 basadas en hallazgos artroscópicos de las lesiones del labrum superior, pueden dividirse en cuatro clasificaciones principales. [Fig.5]

- Tipo I: Es una abrasión del labrum superior sin evidenciar inestabilidad de la unidad funcional bíceps labrum, implican desgaste en el tendón del bíceps sobre el rodete superior indemne; requieren desbridamiento por vía artroscópica.
- Tipo II: Compromete la inserción y la estabilidad de la porción larga del bíceps, requiere reinserción y estabilización.

- Tipo III: Desinserción del labrum superior en asa de balde que no compromete la estabilidad de la inserción del bíceps, puede producir síntomas mecánicos. Esta clasificación también se tratan con desbridamiento por vía artroscópica.
- Tipo IV: Lesión en asa de balde que se extiende a la porción larga del bíceps, requieren reparación del tendón o tenodesis, según los síntomas y la condición de tendón remanente.

2.4. Cuadro clínico

El inicio de los síntomas depende del mecanismo de lesión, la mayoría de los casos corresponden a lesiones por uso excesivo, por lo que el inicio de los síntomas es insidioso. El paciente puede encontrar difícil la descripción del dolor, puede sentir un dolor agudo súbito en la posición abducida en rotación externa seguida de una sensación de brazo muerto, que conlleva a una incapacidad para lanzar con la velocidad anterior a la lesión.

La lesión SLAP a menudo causa dolor, debilidad, y crepitaciones al levantar objetos pesados o al empujar contra resistencia en una posición encima de la cabeza, observaron que los síntomas clínicos de presentación más frecuentes en las lesiones SLAP eran síntomas mecánicos como bloqueo, tirantez, presión o resorte en el hombro.[50] Ocasionalmente pacientes deportistas de lanzamiento pueden describir una sensación de brazo muerto.

CAPÍTULO III: EVALUACIÓN

3.1. Evaluación

Es importante llevar a cabo una exploración física minuciosa, iniciando con una inspección de ambos hombros con la intención de comparar el hombro afectado con el lado sano buscando si existe atrofia muscular del supraespinoso y del infraespinoso como signo de compresión del nervio subescapular. Además debe descartarse la inestabilidad en el hombro afectado.

La evaluación de una posible lesión SLAP debe incluir los siguientes exámenes: 1) palpación directa del tendón del bíceps y de la corredera bicipital, 2) prueba de speed, 3) prueba de yergason, 4) prueba de la manivela y 5) prueba de O´Brien (prueba de compresión activa).[32] Sin embargo una de las pruebas más usadas es la maniobra de O'brien. La palpación del tendón del bíceps y la corredera bicipital indican lesión localizada en el tendón del bíceps, su inserción o ambos. Sethi y cols describieron que con el brazo en posición de 10 grados de rotación interna el surco se ubica en posición anterior haciéndose muy cómodo de palpar aproximadamente a 7.5 cm del borde anterior del acromion.[51]

3.1.1 Maniobras de exploración.

- ✓ **Prueba de Speed:**

  Posición del paciente: Flexión anterior con el hombro en rotación externa, el codo en extensión completa y la palma de la mano hacia arriba.

  Posición del terapeuta: Resistencia a la flexión del hombro desde posición de extensión y supinación. Nos orienta hacia tendinitis del bíceps. Aparece dolor en la corredera bicipital.[52] La sensibilidad de esta maniobra para detectar lesiones en la porción larga del bíceps se sitúa entre el 40–80% y su especificidad entre el 35–97%. El dolor durante la maniobra indica tendinitis bicipital o una lesión SLAP.

- ✓ **Prueba de Yergason:**

  Posición del paciente: De pie, con el miembro adosado al tronco, flexiona el codo a 90° y la mano en pronación.

Posición del terapeuta: Por delante del paciente, estabiliza el codo con una mano y con la otra coge el antebrazo del paciente como si fuera a saludarle.

Ejecución del test: Se le pide al paciente que supine el antebrazo en contra de resistencia.

Esta prueba verifica la estabilidad del tendón en el surco bicipital. Si el tendón del bíceps no es estable, saldrá del surco bicipital y el paciente sentirá dolor.

- ✓ **Prueba de O´Brien o compresión activa:** Se usa para detectar la afectación del labrum glenoideo, también es útil para detectar lesiones de la articulación AC (Fig.6).

  Posición del paciente**:** Rotación interna máxima del brazo, con una aducción de 10°-15°, flexión de 90° y el pulgar hacia abajo.

  Posición del terapeuta: De pie al costado del paciente.

  Ejecución del test: terapeuta aplica una fuerza hacia abajo sobre el brazo mientras el paciente ejerce resistencia. La maniobra se repite, pero esta vez con la palma hacia arriba y el brazo en rotación externa máxima. Si se presenta el dolor en la primera maniobra y disminuye o se alivia en la segunda, entonces la maniobra es positiva.

  Si el dolor se localiza dentro del hombro o se oyó un clic doloroso, se demostró que esto se correlaciona con un 96% de hallazgos positivos para desgarros del labrum en la artroscopia diagnóstica.

- ✓ **Prueba de Manivela:**

  Posición del paciente: En sedente con el brazo a 90° de abducción y rotación externa. (Fig.7)

  Posición del examinador: Con una mano estabiliza la cintura escapular y la otra mano tira hacia atrás desde la muñeca del paciente. Si el paciente presenta inestabilidad anterior o lesión del rodete anterior, revela aprensión en esta maniobra.

- ✓ **Prueba de deslizamiento:** Esta prueba valora la integridad del rodete de la glena escapular. (Fig. 8-a)

  Posición del paciente: En bípedo o sedente, con las palmas de las manos sobre las caderas, generando una flexión de codo y una rotación interna de los hombros.

  Posición del terapeuta: De pie, en el lado a valorar del paciente en finta doble orientado hacia este. El terapeuta toma un contacto con la palma de la mano posterior sobre la parte superior del hombro del lado a valorar de tal forma que la

yema del dedo índice repose sobre la porción anterior acromial. La mano anterior contacta sobre el codo del paciente.

Ejecución del test: Con la mano anterior, el terapeuta realiza una compresión en dirección longitudinal superior, es decir intentando impactar el húmero en la glena del omóplato. El paciente ha de llevar a cabo el movimiento contrario llevando el hombro hacia el suelo, intentando vencer la resistencia que le ofrece el terapeuta.

Interpretación del test: Si durante la realización de la prueba aparece en el paciente un cuadro álgico agudo en la porción anterior de la articulación glenohumeral, se puede pensar en una afectación del rodete glenoideo. En este caso la prueba es positiva. Si existe un problema de desgarro en la estructura, el terapeuta puede sentir un leve chasquido.

- ✓ **Prueba del chasquido:** Usada para valorar una posible afectación del tendón de la porción larga del bíceps braquial.

  Posición del paciente: en sedente o decúbito dorsal, con el miembro a valorar en separación de la articulación glenohumeral y flexión de codo, ambos a 90°.

  Posición del terapeuta: De pie, en el lado a valorar en finta doble a la altura de la cintura escapular del paciente orientado hacían este. Con la mano craneal abarca la parte proximal del húmero de forma que el pulgar quede en la parte anterior del mismo y los demás dedos reposan sobre la parte posterior. La mano caudal está en contacto sobre la porción distal del húmero.

  Ejecución del test: Con la mano craneal realizar una compresión axial, en sentido proximal sobre el húmero del lado a valorar, de tal forma que se impacte la cabeza humeral con la glena escapular. Con la mano inferior imprime rotaciones máximas (internas y externas) de la articulación glenohumeral

  Interpretación del test: La presencia de chasquido y un movimiento anormal en la corredera bicipital, al realizar rotaciones máximas, pueden indicar una afectación por subluxación del tendón de la cabeza larga del bíceps. En este caso hablamos de una prueba positiva.

- ✓ **Prueba del bíceps:** Utilizada para valorar una afectación del rodete glenoideo de la articulación glenohumeral.(Fig.8-b)

  Posición del paciente: En decúbito dorsal, con los brazo a lo largo del cuerpo.

  Posición del terapeuta: en sedente, a lado del miembro a valorar, a nivel del tórax del paciente en dirección craneal. La mano interna toma un contacto abarcando el

codo homolateral. Con la otra mano sostiene el antebrazo del mismo lado a la altura del tercio distal del cúbito.

Ejecución del test: el terapeuta conduce el brazo del paciente hacia 90° de separación de la articulación glenohumeral. Cuando el terapeuta perciba algún signo de aprehensión en el paciente, pausa el movimiento de rotación externa, y pide al paciente que de forma activa-resistida realice flexión de codo.

Interpretación del test: Si en el paciente remite la sensación de aprehensión cuando lleva a cabo el movimiento de flexión de codo, se puede pensar en una afectación de la porción superior del rodete glenoideo, entonces consideramos la prueba positiva.

Es importante que el paciente al realizar la flexión de codo no haga compensaciones.

- ✓ **Prueba de crepitación:** Usada para valorar una posible afectación del rodete de la glena escapular. (Fig.9)

Posición del paciente: Decúbito dorsal, con los brazos a lo largo del cuerpo.

Posición del terapeuta: De pie, en el lado a valorar, en finta adelante a la altura de la cintura escapular en dirección craneal. Contacta con la eminencia hipotenar de la mano interna sobre la parte anterior del húmero homolateral a nivel de su extremo proximal. La otra mano en contacto abarcando la porción distal del húmero a nivel del codo.

Ejecución del test: inducir una separación de 90° y rotación externa máxima de la articulación glenohumeral. A continuación, realizar un empuje en sentido anterior de la cabeza humeral y con esta describe movimientos circulares alrededor de la glena escapular.

Interpretación del test: Si al realizar la maniobra el terapeuta percibe un sonido de tipo crepitación durante el desplazamiento de la cabeza humeral, se puede considerar una afectación del rodete de la glena escapular.

Debemos tener en cuenta 2 factores al realizar la maniobra.

- Si el paciente presenta inestabilidad glenohumeral y aprehensión cuando el terapeuta induce al movimiento, no se puede llevar a cabo de forma óptima, debido a que el paciente impedirá el progreso de la maniobra.
- Al realizar la maniobra la cabeza humeral impacta con la parte superior del rodete y no con la inferior, es decir, que se puede dar el caso de que la

prueba sea negativa y, en cambio, si exista afectación de la parte inferior del rodete.

3.2. Diagnóstico:

Diferentes estudios generalmente indican que las lesiones SLAP son de difícil diagnóstico clínico y en esencia se requiere que analizar el mecanismo de lesión o bien la historia deportiva del paciente para establecer la sospecha de esta lesión. La presentación clínica y el diagnóstico correcto, incluso si se utilizan los hallazgos de la artroscopía como parámetros de referencia, están dificultados por la variabilidad de la anatomía normal del rodete superior.

Aunque la historia clínica y la exploración física son irremplazables en el diagnóstico de la lesión SLAP, y a pesar de que se han considerado poco sensibles y específicas, debemos intentar confirmar la sospecha de lesión a través de las pruebas por imagen. A pesar de que el diagnóstico por imagen de resonancia magnética (MRI) y tomografía computarizada, artrografía (CT) ha mejorado, estos métodos no son suficientes para diferenciar de manera fiable los tipos básicos de lesiones anterior posterior labrum superior.

Puede ser difícil realizar un diagnóstico preciso de la lesión SLAP debido a la baja sensibilidad, especificidad y exactitud diagnóstica del examen físico y de los diferentes métodos imagenológico, siendo la artroscopía el gold estándar para el diagnóstico definitivo.

La artroscopía de la articulación glenohumeral ha evolucionado desde una modalidad diagnóstica hacia una modalidad terapéutica. Encontramos numerosas ventajas del tratamiento artroscópico sobre el tratamiento a cielo abierto en muchas lesiones que comprometen el hombro; estas incluyen: 1) menor morbilidad, 2) preservación de los músculos de la cintura escapular, 3) incisiones más pequeñas, con menor invasión quirúrgica, 4) disminución de la pérdida de sangre intraoperatoria, 5) mejor acceso y visualización de toda la articulación GH y 6) menor tiempo de rehabilitación postquirúrgico.[32]

CAPÍTULO IV: TRATAMIENTO

Hay tres variables que influyen en la rehabilitación postoperatoria de una reparación SLAP:

1. Tipo de desgarro.
2. Tipo de procedimiento quirúrgico.
3. Preferencia del cirujano.

El tratamiento inicial de la patología del tendón proximal es no quirúrgico. Consisten en reposo relativo, evitar las actividades agravantes, el hielo, un ciclo de medicamentos antiinflamatorios y la fisioterapia formal aliviaran el malestar y aumentarán la función en la mayoría de los pacientes.

Las intervenciones no quirúrgicas como el manguito de los rotadores y el fortalecimiento del músculo escapular, el estiramiento capsular posterior, la corrección de la discinesia escapular y el ajuste de la cadena cinética del núcleo son métodos utilizados para tratar las causas subyacentes del dolor y la disfunción.

La cirugía se recomienda a menudo después del fracaso del tratamiento no quirúrgico. La cirugía artroscópica en la articulación del hombro es de uso común. Los principales métodos de cirugía son el desbridamiento, la reparación y la tenotomía del anclaje del bíceps.

4.1 Tratamiento Fisioterapéutico

Los objetivos terapéuticos en el tratamiento conservador serían reducir el dolor y los síntomas mecánicos, restablecer y optimizar el movimiento, la fuerza y la función glenohumeral, pero también escapulotorácica, acromioclavicular, esternoclavicular y dorsal.

4.1.1 Protocolo de rehabilitación tras reparación artroscópica de las lesiones SLAP tipo II

Fase 1: Fase postoperatoria inmediata (movilidad limitada) (día 1- semana 6).

Objetivos

- ✓ Proteger la reparación anatómica.

- ✓ Prevenir los efectos negativos de la inmovilización.
- ✓ Favorecer la estabilización dinámica.
- ✓ Disminuir dolor e inflamación.

Semana 0-2

- ✓ Cabestrillo durante 4 semanas.
- ✓ Dormir con inmovilizador en ángulo de 45° (4 semanas).
- ✓ Ejercicios de movilidad activa en codo y mano. (Fig.10-a)
- ✓ Ejercicios de sujeción y prensión con la mano. (Fig.10-b)
- ✓ Movilizaciones pasivas y activas asistidas suaves.
    - Flexión a 60° (semana 2: flexión a 75°).
    - Elevación en el plano escapular a 60°.
    - Rotación externa y rotación interna con el brazo en el plano escapular.
    - Rotación externa a 10-15°.
    - Rotación interna a 45°.
    - Nota: No realizar movimientos de rotación externa activa, extensión abducción.
- ✓ Ejercicios isométricos sub máximos para la musculatura del hombro.
- ✓ No realizar contracciones aisladas del bíceps.
- ✓ Crioterapia.
- ✓ Fortalecimiento de la extremidad contralateral.

Semanas 3-4

- ✓ Interrumpir el uso del cabestrillo en la semana 4.
- ✓ Dormir con férula hasta la 4ta semana.
- ✓ Continuar con los ejercicios de movilidad suaves (movilizaciones pasivas y ejercicios activo-asistidos). (Fig.11)
    - Flexión a 90°.
    - Abducción a 75-85°.
    - Rotación externa en el plano escapular a 25-30°.
    - Rotación interna en el plano escapular a 55-60°.
    - Nota: la velocidad de progresión depende de la evaluación del paciente.
- ✓ No realizar movimientos de rotación externa activa, extensión ni elevación.

- ✓ Iniciar ejercicios de estabilización rítmica. (Fig.12)
- ✓ Iniciar entrenamiento propioceptivo. (Fig.13)
- ✓ Ejercicios de rotación externa y rotación interna a 0° de abducción, con bandas elásticas.
- ✓ Continuar con ejercicios isométricos.
- ✓ Crioterapia.

Semanas 5-6

- ✓ Mejorar gradualmente la movilidad.
    - Flexión a 145°.
    - Rotación externa a 45° de abducción 45-50°.
    - Rotación interna a 45° de abducción 55-60°.
- ✓ Pueden iniciar ejercicios de estiramiento.
- ✓ Puede iniciar ejercicios de movilidad leves a 90° de abducción.
- ✓ Continuar con ejercicio de rotación externa e interna (con el brazo al lado) con bandas elásticas. (Fig.14)
- ✓ Resistencia manual de la facilitación neuromuscular propioceptiva.
- ✓ Iniciar la abducción activa del hombro (sin resistencia).
- ✓ Iniciar ejercicios de elevación del brazo (peso del brazo).
- ✓ Iniciar ejercicios tipo remo en pronación, abducción horizontal en pronación.
- ✓ No realizar ejercicios de reforzamiento del bíceps.

Fase 2: Fase intermedia (fase de protección moderada) (semanas 7-14)

Objetivos

- ✓ Restablecer gradualmente la movilidad completa (semana 10).
- ✓ Preservar la integridad de la reparación quirúrgica.
- ✓ Restablecer la fuerza muscular y el equilibrio.

Semana 7-9

- ✓ Progresión manual de la movilidad.
    - Flexión a 180°.
    - Rotación externa a 90° de abducción: 90-95°.
    - Rotación interna a 90° de abducción: 70-75°.
- ✓ Progresar a un programa de reforzamiento isotónico.

- ✓ Continuar con el reforzamiento de facilitación neuromuscular propioceptiva.
- ✓ Iniciar el programa de ejercicios para lanzadores.

Semana 10-12

- ✓ Puede iniciarse un reforzamiento algo más agresivo.
- ✓ Progresar la rotación externa hasta un movimiento de lanzamiento:
    - o Rotación externa a 90° de abducción: 110-115° en los lanzadores (semanas 10-12).
- ✓ Progresar a ejercicios de reforzamiento isotónico.
- ✓ Continuar con todos los ejercicios de estiramiento. Progresar en la movilidad según las demandas funcionales.
- ✓ Continuar con ejercicios de reforzamiento.

Fase 3: Fase de protección mínima (semanas 14-20)

Criterios de progresión a la fase 3.

- ✓ Movilidad completa e indolora.
- ✓ Estabilidad satisfactoria.
- ✓ Fuerza muscular (nivel bueno o mejor).
- ✓ Ausencia de dolor espontaneo y a la palpación.

Objetivos

- ✓ Establecer y conservar una movilidad completa.
- ✓ Mejorar la fuerza muscular, la potencia y la resistencia.
- ✓ Iniciar gradualmente las actividades funcionales.

Semanas 14-16

- ✓ Continuar con todos los ejercicios de estiramiento (estiramientos capsulares).
- ✓ Mantener la movilidad del lanzador (especialmente la rotación externa).
- ✓ Continuar con los ejercicios de reforzamiento:
    - o Programa de ejercicios para lanzadores o ejercicios fundamentales.
    - o Resistencia manual de facilitación neuromuscular propioceptiva.
    - o Entrenamiento de resistencia.
    - o Iniciar un programa de ejercicios pliométricos leves.
    - o Actividades deportivas limitadas.

Semanas 16-20

- ✓ Continuar con todos los ejercicios mencionados anteriormente.
- ✓ Continuar con todos los ejercicios de estiramiento.
- ✓ Continuar con el programa de ejercicios pliométricos.
- ✓ Iniciar un programa de deportes a intervalos.

Fase 4: Fase de reforzamiento avanzado (semanas 20-26)

Criterios de progresión a la fase 4:

- ✓ Movilidad completa e indolora.
- ✓ Estabilidad estática satisfactoria.
- ✓ 75-80% de la fuerza del lado opuesto.
- ✓ Ausencia de dolor espontaneo y a la palpación.

Objetivos

- ✓ Mejorar la fuerza, la potencia y la resistencia musculares.
- ✓ Progresar en las actividades funcionales.
- ✓ Mantener la movilidad del hombro.

Semanas 20-26

- ✓ Continuar con los ejercicios de flexibilidad.
- ✓ Continuar un programa de reforzamiento isotónico.
- ✓ Resistencia manual de facilitación neuromuscular propioceptiva.
- ✓ Reforzamiento pliométrico.
- ✓ Progresar a programas deportivos a intervalos.

Fase 5: retorno a la fase de actividad (6-9 meses)

Criterios de progresión a la fase 5.

- ✓ Movilidad funcional completa.
- ✓ Estabilidad del hombro satisfactoria.
- ✓ Ausencia de dolor espontáneo y a la palpación.

Objetivos

- ✓ Retorno gradual de las actividades deportivas.
- ✓ Mantener la fuerza, la movilidad y la estabilidad.

Ejercicios

- ✓ Progreso gradual de las actividades deportivas a una participación sin restricciones.
- ✓ Continuar con el programa de estiramiento y reforzamiento (Fig.15).

4.1.2 Protocolo de rehabilitación tras desbridamiento artroscópico de lesión SLAP tipo I o tipo III y/ desbridamiento parcial del manguito de los rotadores.

Objetivo

Que el paciente reanude sus actividades funcionales o deportivas lo más pronto posible y seguramente posible. El programa se basa en la fisiología, biomecánica, anatomía y la respuesta de cicatrización del músculo.

Fase 1: Fase de movilidad (1-10 días)

Objetivos

- ✓ Disminuir el dolor e inflamación.
- ✓ Restablecer una movilidad indolora.
- ✓ Combatir la atrofia muscular.

Ejercicios de movilidad.

- ✓ Ejercicios pendulares.
- ✓ Ejercicios con poleas.
- ✓ Ejercicios con barra L.
    - o Flexión-extensión.
    - o Abducción-aducción.
    - o Rotación externa e interna (comenzar a 0° de abducción, pasar a 45° y a 90° de abducción).
- ✓ Autoestiramientos (capsulares). (Fig.16).

Ejercicios

- ✓ Ejercicios isométricos: Durante los primeros 5-7 días del postoperatorio no realizar ejercicios isométricos del bíceps.

- ✓ Pueden iniciarse ejercicios con bandas elásticas, para rotación externa e interna (a 0° de abducción y en fase tardía, por regla general a los 7-10 días del postoperatorio).

Disminuir dolor e inflamación

- ✓ Hielo, AINE, otras modalidades.

Fase 2: Fase intermedia (semanas 2-4).

Criterios de progresión a la fase 2.

- ✓ Movilidad completa.
- ✓ Mínimo dolor espontáneo y a la palpación.
- ✓ "Buenas" pruebas musculares manuales de rotación interna, rotación externa y flexión.

Objetivos

- ✓ Recuperar y mejorar la fuerza muscular.
- ✓ Normalizar la artrocinemática.
- ✓ Mejorar el control neuromuscular del complejo del hombro.

Semana 2.

Ejercicios

- ✓ Iniciar un programa de ejercicios isotónicos con pesas.
    - o Musculatura del hombro.
    - o Escapulotorácicos.
    - o Ejercicios para rotación externa e interna (a 0° de abducción), con bandas elásticas.
    - o Rotación externa en decúbito lateral.
    - o Resistencia manual de facilitación neuromuscular propioceptiva con estabilización dinámica.
- ✓ Normalizar la artrocinemática del complejo del hombro.
    - o Movilización articular.

RECOMENDACIONES

A continuación detallaremos las recomendaciones:

- Ejercicios de potencia (pliométricos de miembro superior).
- Realizar lanzamientos en estado de fatiga en la musculatura rotadora del hombro podría aumentar el riesgo de una lesión SLAP como también la inestabilidad articular del complejo glenohumeral.
- Optimizar la fuerza excéntrica en el hombro, mediante los ejercicios de fortalecimiento del manguito de los rotadores.
- Evitar ejercicios con carga de peso sobre la extremidad afectada durante las primeras etapas de la lesión para evitar el efecto de compresión y cizallamiento en el labrum.
- Promover los ejercicios de propiocepción para aumentar la estabilidad de la articulación glenohumeral.
- Evitar la contracción aislada del bíceps.
- Debemos conservar la fuerza muscular en el complejo del hombro.
- Promover la rehabilitación inmediata después de la lesión para evitar la capsulitis adhesiva.

CONCLUSIONES

- El complejo de hombro está formado por 5 articulaciones, de entre las cuales la más móvil y más importante es la articulación glenohumeral. La estabilidad de esta articulación se ve afectada por el tamaño, forma y la inclinación de la cavidad glenoidea.
- Actualmente no está clara la importancia clínica de las variantes anatómicas del hombro
- Las lesiones SLAP es una de las lesiones asociadas frecuentemente a las rupturas del manguito rotador, pudiendo ser causal de la disfunción del hombro.
- Debido a la gran variedad de mecanismos posibles de lesión del manguito rotador existe una alta incidencia de lesiones asociadas en el labrum glenoideo especialmente el labrum superior, por lo tanto se necesita realizar una completa evaluación de las diferentes estructuras mediante un exhaustivo examen físico como los diferentes métodos imagenológicos.
- Se considera que el diagnóstico definitivo de las lesiones SLAP como patología asociada a la lesión del manguito rotador debe realizarse por medio de una artroscopia,
- Debido a la complicada relación entre la ruptura del manguito rotador, los diferentes tipos de inestabilidades glenohumerales, y la patología del tendón del bíceps, la sintomatología responsable del hombro doloroso podría responder a más de una entidad patológica.
- Diferentes estudios coinciden en que no existe una prueba con suficiente fiabilidad diagnóstica. Por lo cual debemos apoyarnos de las pruebas por imagen para confirmar las sospechas ante una posible lesión.
- El tiempo de rehabilitación para cada fase es sólo una aproximación, pero la decisión clave para el progreso de una etapa a otra, debe cumplir con los criterios de salida que aparecen al final de cada fase de rehabilitación

BIBLIOGRAFÍA

1. Andrews JR, Carson WG Jr, McLeod WD. Glenoid labrum tears related to the long head of the bíceps.Am J Sports Med. 1985; 13 (5): 337-341
2. D´Alessandro, D.R., Fleischli, J.E., Connor, P.M., 2000. Superior labral lesions: Diagnosis and management. Journal of Athletic training 35, 286-292.
3. Weber S.C., Payvandi S., Martin D.F., Harrast J.J. SLAP Lesions of the Shoulder: Incidence Rates, Complications, and Outcomes as Reported by ABOS Part II Candidates (SS-19). Arthroscopy: 26,6, Supplement, Pages e9-e10, June 2010.
4. Burkhart SS, Parten PM: Dead Arm Syndrome: Torsional SLAP Lesion versus Internal Impigment. Technique in Shoulder and Elbow Surgery 2:74-84, 2001.
5. Stoller DW, Wolf EM. The shoulder. En: Stoller DW, ed. Magnetic resonance imaging in orthopaedics and sports medicine. Philadelphia: LippincotRaven, 1997:597-742
6. Snyder SJ, Banas MP, Karzel RP. An analysis of 140 injuries to the superior glenoid labrum. J Shoulder Elbow Surg. 1995; 4 (4): 243-248.
7. Valero Gonzáles FS, Inzunza Enríquez GR. Lesiones del Labrum superior: SLAP. Med 2016. 12 (3): 145-155.
8. Weber SC, Martin DF, Seiler JG tercero , Harrast JJ. Lesiones superiores del labrum anterior y posterior del hombro: tasas de incidencia, complicaciones y resultados según lo informado por la Junta Americana de Cirugía Ortopédica. Parte II candidatos. Revista Americana de Medicina del Deporte 2012; 40 (7):1538 – 43.
9. Zhang AL, Kreulen C, SS Ngo , Hame SL , Wang JC , Gamradt SC . Tendencias demográficas en la reparación artroscópica de la SLAP en los Estados Unidos. Revista Americana de Medicina del Deporte 2012; 40 (5): 1144 - 7 .
10. Kim TK, Queale WS, Cosgarea AJ, McFarland EG. Clinical features of the different types of SLAP lesions: An analysis of one hundred and thirty-nine cases. J Bone Joint Surg Am. 2003; 85: 66-71.
11. Silberman F, Varaona O. Ortopedia y traumatología.3ª ed. Buenos Aires: Panamericana; 2010.
12. Vilar Orellana E, Sureda Sabaté S. Fisioterapia del aparato locomotor. Madrid: McGrawHill, Interamericana de España; 2005.

13. Drake RL, Vogl W, Mitchell AWM Gray. Anatomía para estudiantes. 3ª ed. Barcelona, España. Elsevier 2015.
14. Tlatoa Ramírez HM, Morales Acuña FJ, Ocaña Servín HL. Actualización en Traumatología Deportiva: hombro congelado. Med Inv 2014; 2(2):132-137.
15. Altheck DA, Warren RF, Wickiewicz TL, et al: Arthroscopic labral debridement: A three-year follow-up study. Am J Sports Med 1992; 20:702.
16. Reyes Pedroza JA, Leal Goméz RF, García Lopez JO, Salcedo dueñas JA. Manejo artroscópico del bony Bankart. Med 2010. 6 (3): 170-177.
17. Klein SM, Dunning P, Mulieri P, Pupello D, Downes K, Frankle M. Effects of acquired glenoid bone defects on surgical technique and clinical outcomes in reverse shoulder arthroplasty. J Bone Joint Surg Am 2010; 92(5): 1144-54.
18. O'Brien SJ, Arnoczky SP, Warren RF, et al: Developmental anatomy of the shoulder and anatomy of the glenohumeral joint. Ca Rockwood Jr, FA Matsen III (Eds): The shoulder Philadelphia, WB Saunders Co, 1990, p, 1.
19. Leyes M, Forriol F. La rotura del manguito rotador: etiología, exploración, y tratamiento. FUND MAP 2012; 23 (1): 39-56.
20. Lumley JSP. Surface anatomy: The anatomical basis of clinical examination. Edinburgh; New York: Churchill Livingstone; 2002
21. Uhtoff HK, Piscopo M: Anterior capsular redundancy of the shoulder: Congenital or traumatic? An embryological study. J Bone Joint Surg [Br] 67:363, 1985.
22. Gutierrez Aramberri MIC. El tratamiento artroscópico de las roturas del manguito rotador. Analisis de resultados. [Tesis Doctoral], Barcelona: Universitat Autónoma de Barcelona; 2011.
23. Delgado Martinez AD. Cirugía ortopédica y traumatología. 3ª ed. Buenos Aires: Panamericana; 2015.
24. Vangsness CT, Jr.,Jorgenson SS, Watson T, Jonhson DL. The origin of the long head of the bíceps from the scapula and glenoid labrum. An anatomical study of 100 shoulders. J Bone Joint Surg Br. 1994; 76(6):951-4.
25. Burkhart SS, Morgan CD: The peel-back mechanism: Its role in producing and extending posterior type II SLAP lesions and its effect on SLAP repair rehabilitation. Arthroscopy 1998; 14:637.
26. Higgins, L.D., Warner, J.P., 2001. Superior labral lesions: Anatomy, pathology, and treatment. Clin Orthop. 390, 73-82.

27. Prescher A. Anatomical basics, variations, and degenerative changes of the shoulder Joint and shoulder girdle. Eur J Radiol 2000; 35:88-102.
28. Huijbergts, P.A., 2001. SLAP lesions: Structure, function, and physical therapy diagnosis and treatment. J. Man. Manip. Ther. 9, 71-83.
29. Riand N, Levigne C, Renaud E, et al: Result of derotational humeral osteotomy in posterosuperior glenoid impingement. Am J Sports Med 1998;26-453.
30. McNeish LM, Callaghan IJ: CT arthrography of the shoulder: Variations of the glenoid labrum. AJR 149963, 1987.
31. Brent B, Robert M. Rehabilitación ortopédica clínica. Un enfoque basado en la evidencia. 3ª ed. Barcelona, España: Elsevier;2012.
32. Fitzgerald RH, Kaufer H, Malkani AL. Ortopedia. 2ª ed. Buenos Aires: Panamericana;2004.
33. Vilar Orellana E, Sureda Sabaté S. Fisioterapia del aparato locomotor. Madrid: McGrawHill, Interamericana de España; 2005.
34. Suárez Sanabria N, Osorio Patiño AM. Biomecánica del hombro y bases fisiológicas de los ejercicios de Codman. Rev CES Med. 2013; 27(2):205-217
35. Delgado Martinez AD. Cirugía ortopédica y traumatología. 2ª ed. Madrid: Panamericana; 2012.
36. Hughes M. Codman Shoulder Exercises [Internet]. 2011. Recuperado a partir de: http:// www.livestrong.com/article/104250-codman-shoulder-exercises/
37. Basmajian JVand Bazant FJ: Factors preventing downward dislocation of the adducted shoulder joint J Bone Joint Surg Am 41:1182,1959.
38. Caamaño Aliaga M. Uso de la propiocepción como mecanismo de recuperación del hombro. [Tesis doctoral]. Sevilla. Universidad Internacional de Andalucía;2015.
39. Fyhr, C., Gustavsson, L., Wassinger, C., & Sole, G. (2015). The effects of shoulder injury on kinaesthesia: a systematic review and meta-analysis. Man Ther, 20(1), 28-37. doi: 10.1016/j.math.2014.08.006
40. Kaczmarek, P. K., Lubiatowski, P., Cisowski, P., Grygorowicz, M., Lepski, M., Dlugosz, J. Romanowski, L. (2014). Shoulder problems in overhead sports. Part I - biomechanics of throwing. Pol Orthop Traumatol, 79, 50-58.
41. Francisco R, Fernando R, Domingo P. Diagnóstico y tratamiento en la patología del manguito rotador. [Internet]. 2011. Recuperado a partir de:

http://www.felipeisidro.com/recursos/diagnostico_tratamiento_patologia_manguito_rotador.pdf

42. Inman Fox, La invención de España. Nacionalismo liberal e identidad nacional, Madrid, Cátedra, 1997,224 págs. ISBN 84-376-1509-7
43. Walch G, Boileau J, Noel E, et al. Impigment of the deep surface of the supraspinatus tendon on the posterior superior glenoid rim: An arthroscopic study. J Shoulder Elbow Surg 1:238-243, 1992.
44. Narbona AP. Manejo actual de la lesión SLAP. Asoc Arg Artr 2012;19(1):50-61.
45. Burkhart SS, Morgan CD. Lesiones SLAP en el Atleta Lanzador.
46. Maffet, M.W., Gartsman, G.M., Moseley, B., 1995. Superior labrum-biceps tendon complex lesions of the shoulder. Am. J. Sports Med. 23, 93-98.
47. Funk, L., Snow, M., 2007. SLAP tears of the glenoid labrum in contact athletes. Clin. J. Sport Med. 17, 1-4.
48. Mihata T, McGarry MH, Neo M, Ohue M, Lee TQ. Effect of anterior capsular laxity on horizontal abduction and forceful internal impingement in a cadaveric model of the throwing shoulder. Am J Sports Med. 2015; 43: 1758-1763.
49. Mileski RA. Snyder SJ: Superior labral lesions in the shoulder: Pathoanatomy and surgical management. J Am Acad Orthop Surg 1998; 6:121
50. Lintner DM . Superior labrum anterior a las lágrimas posteriores en los atletas lanzadores. Curso de Instrucción 2013; 62: 491 - 500.
51. Valero Gonzáles FS, Hiramuro Shoji F, Encalada Díaz MI. Lesiones del tendón del bíceps. Manejo actual. Med 2014;10(3):154-162.
52. Moore G. Chapter Upper Extremities 9. Atlas of the Musculoskeletal examination. ACP 2003 Filadelfia.
53. Park HB, Yokota A, Gill HS, El Rassi G, McFarland EG. Diagnostic accuracy of clinical tests for the different degrees of subacromial impingement syndrome. J Bone Joint Surg Am. 2005; 87:1446–55.

ANEXOS

ANEXO 1: ANATOMÍA DEL COMPLEJO DEL HOMBRO

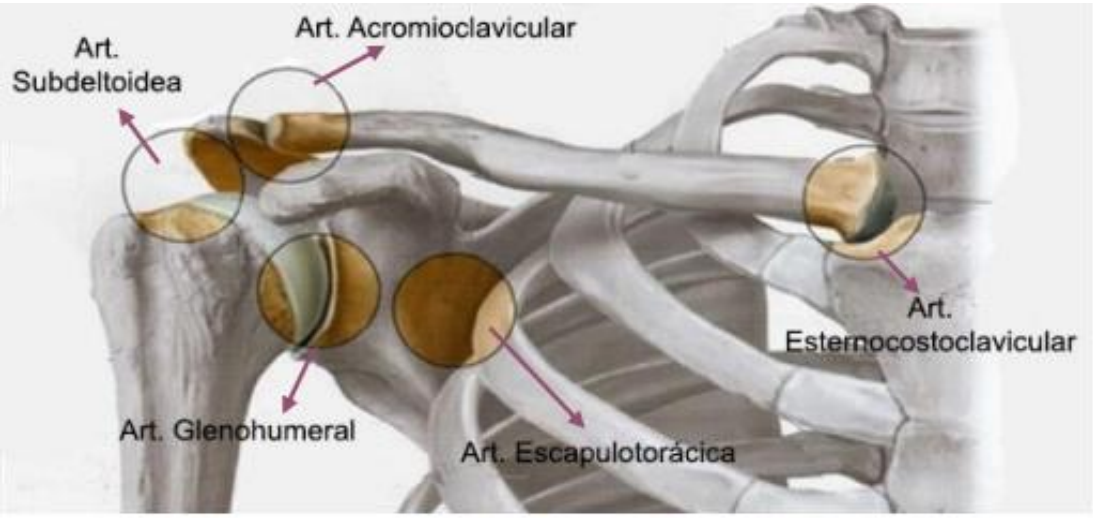

Fig.1 Dibujo esquemático de las estructuras óseas del hombro y sus cinco articulaciones. Los círculos aumentados muestran visiones frontales de las articulaciones sinoviales

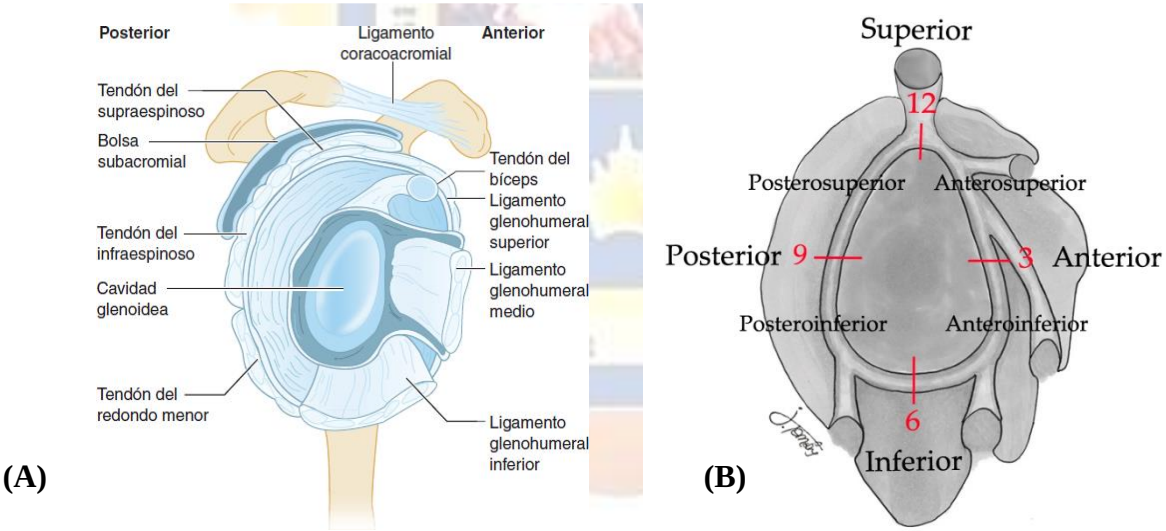

Fig.2. **(A)** Muestran los ligamentos de la articulación glenohumeral, que son el ligamento glenohumeral superior (LGHS), ligamento glenohumeral medial (LGHM) y el ligamento glenohumeral inferior (LGHI). **(B)** Esquema clásico de la fosa glenoidea con el labrum. Para ser más precisos localizamos las lesiones del labrum como las horas de un reloj, con las 3 horas en posición anterior y las 12 horas en posición superior

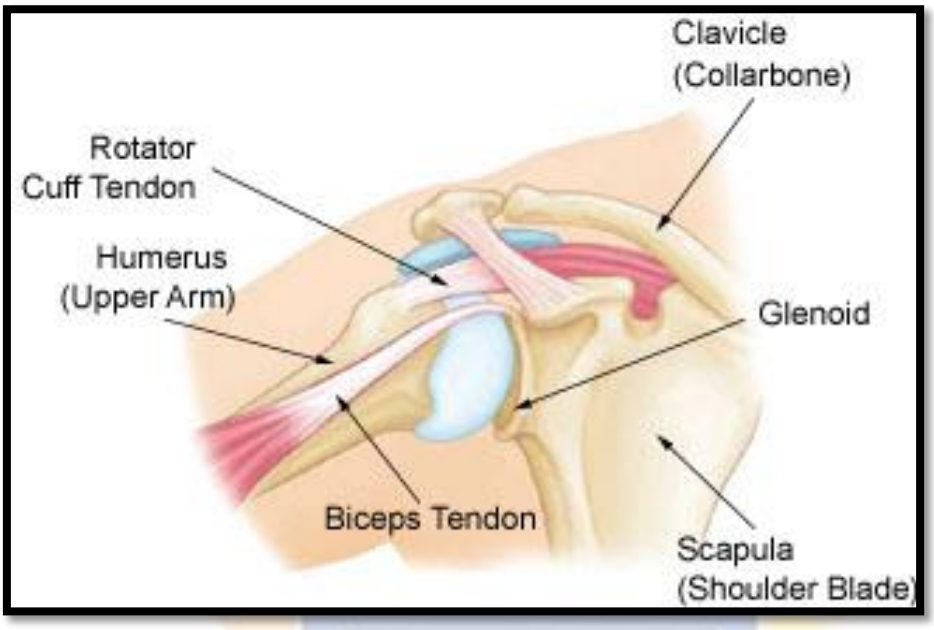

Fig.3. Cara anterior del hombro derecho, muestra el tendón de la porción larga del bíceps.

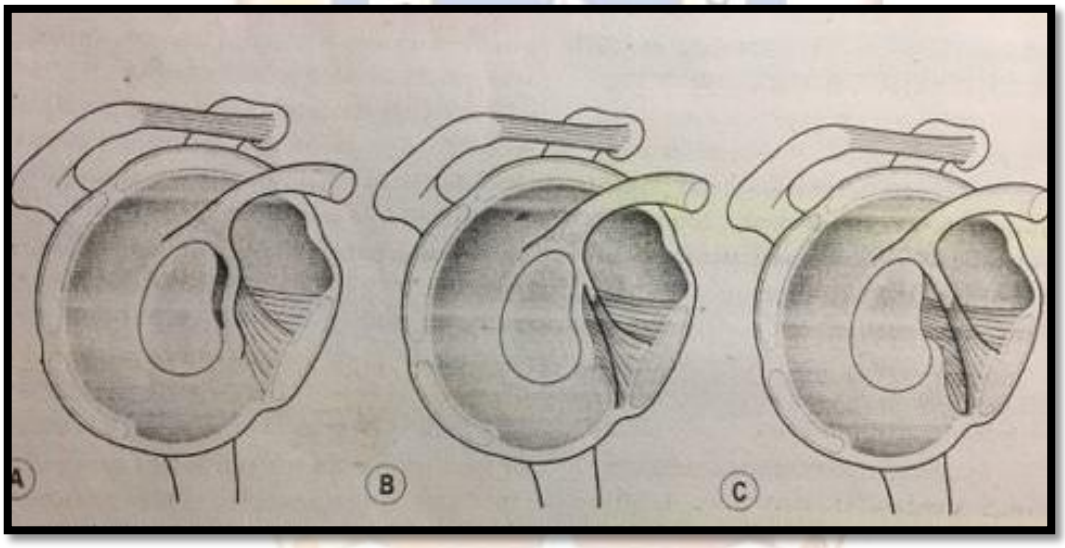

Fig.4. Variantes anatómicas normales del rodete glenoideo anterosuperior. (A) Agujero Sublabral. (B) Ligamento glenohumeral medio en forma de cordón. (C) Complejo de Buford.

ANEXO 2: FISIOPATOLOGÍA.

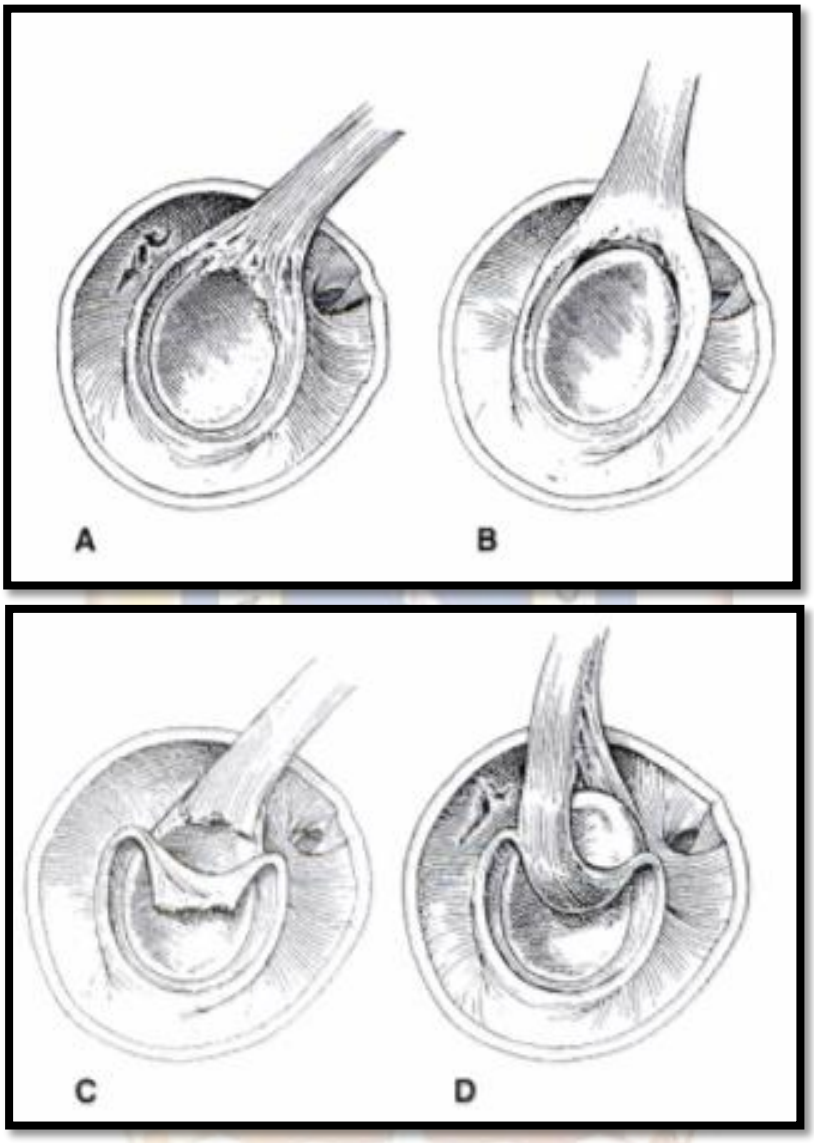

Fig.5. Clasificación de las lesiones del labrum superior y el anclaje del bíceps (SLAP) (A) Tipo I, desgaste degenerativo del rodete superior, con su borde aún bien unido a la glenoides. (B) Tipo II, desinserción del rodete superior y el tendón del bíceps de la glenoides, con la desestabilización consiguiente del anclaje del bíceps. (C) Tipo III, desgarro en asa de cubo del rodete superior. El resto del rodete y el anclaje del bíceps son estables. (D) Tipo IV, desgarro en asa de cubo del rodete superior con extensión al tendón del bíceps.

ANEXO 3: EVALUACIÓN

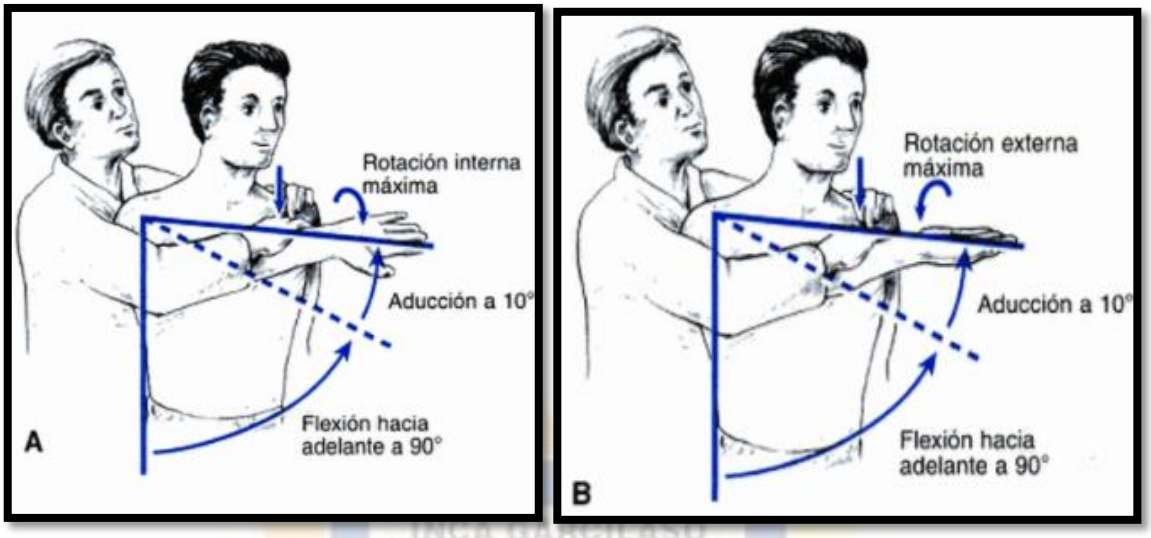

Fig 6. (a) Prueba de O'Brain. El examinador aplica presión sostenida hacia el piso sobre el brazo flexionado a 90° con ligera aducción.10-15°. **(b)** La rotación externa produce el alivio de los síntomas.

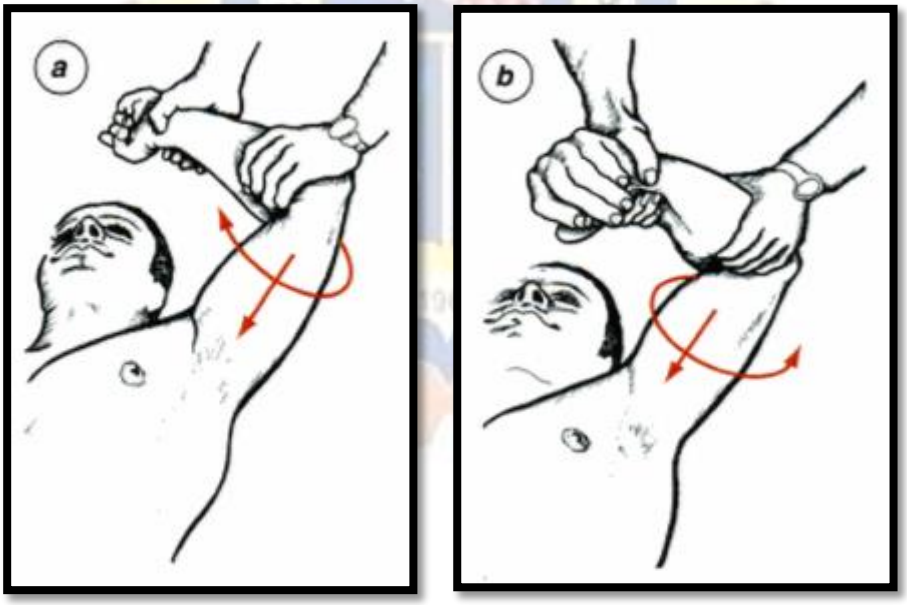

Fig. 7. Prueba de la manivela modificada. Brazo en abducción de 160°, se ejerce una compresión y rotación del húmero. Se considera positiva si el paciente percibe dolor o un chasquido.

(a) (b)

Fig.8. (a) Prueba de deslizamiento. El paciente con las palmas de las manos en la cadera, Examinador con una mano en el codo aplica una fuerza hacia adelante y arriba **(b)** Prueba del bíceps. Paciente en decúbito dorsal, el examinador lleva el brazo del paciente a 90° de abducción e induce a rotación externa.

Fig.9 Prueba de crepitación. Paciente en decúbito dorsal, el examinador induce el brazo del paciente a una abducción de 90° y rotación externa máxima del hombro. A continuación realiza un empuje en sentido anterior de la cabeza humeral.

ANEXO 3: TRATAMIENTO.

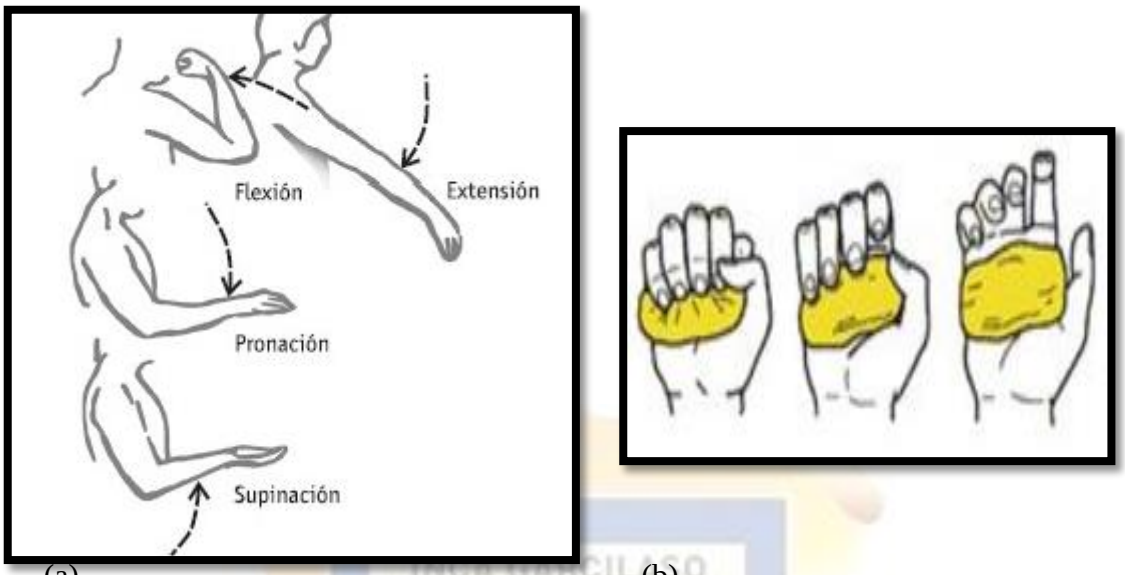

(a) (b)

Fig.10 (a) Muestra los movimientos activos de codo. **(b)** Ejercicio de prensión con pelota de goma.

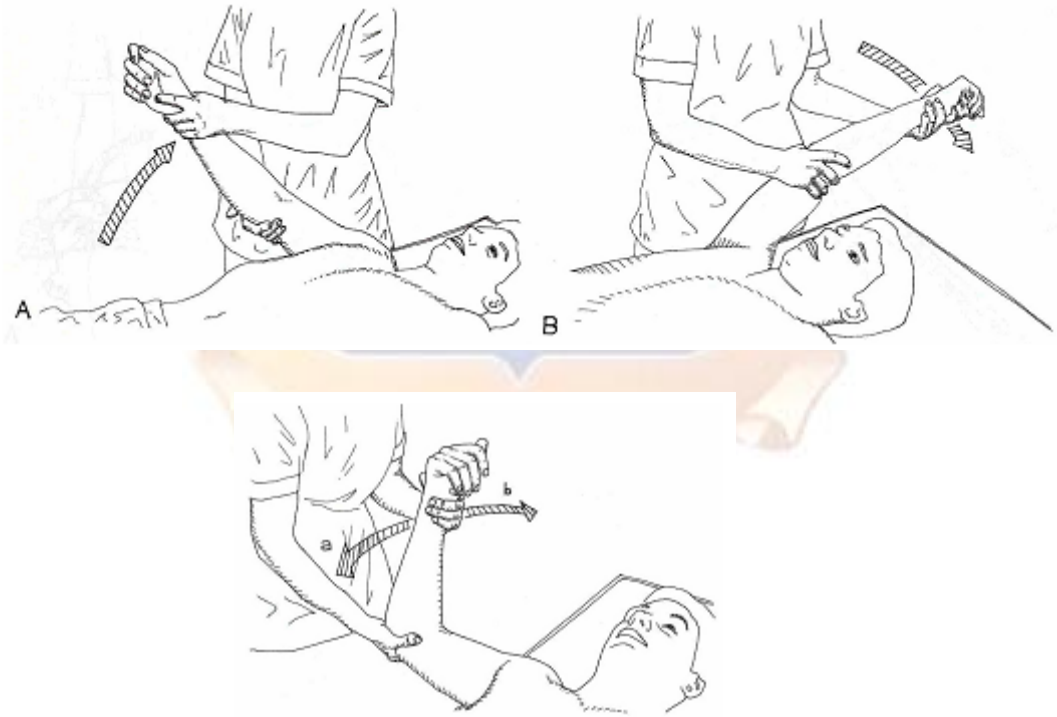

Fig.11 Movilización articular pasiva. Inicialmente con el paciente en supino, los movimientos deben ser suaves libres de dolor.



Fig.12. Estabilización rítmica del hombro en la diagonal flexión-abducción/extensión-aducción. Estos ejercicios pueden realizarse a varios niveles de elevación del hombro. Son para intensificar la estabilidad de la articulación glenohumeral a través de una amplitud de movimientos activa.

(a) (b)

Fig.13. Ejercicios de propiocepción en cadena cerrada. (a) Muestra al paciente empujando la pelota hacia la pared de arriba hasta abajo. (b) Desde supino con una pelota a la altura del tronco, presionar con ambos brazos flexionados y soltar.

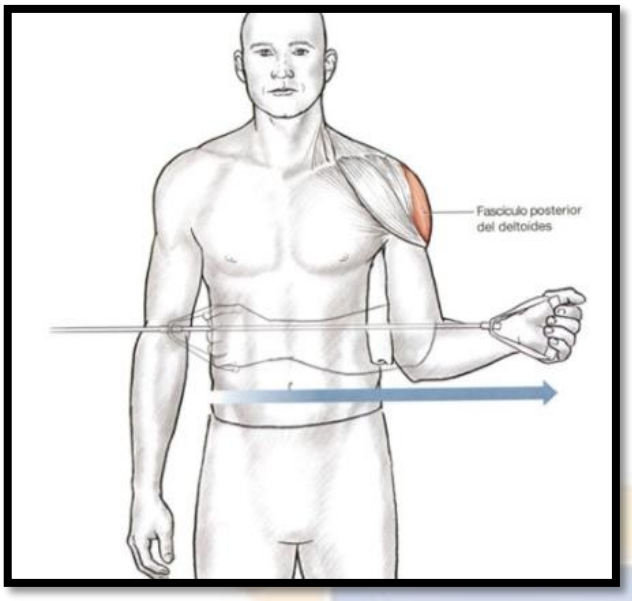

Fig.14 Ejercicio de rotación externa con brazo pegado al cuerpo con banda elástica. Músculos estirados son infraespinoso, redondo menor y fascículo posterior del deltoides.

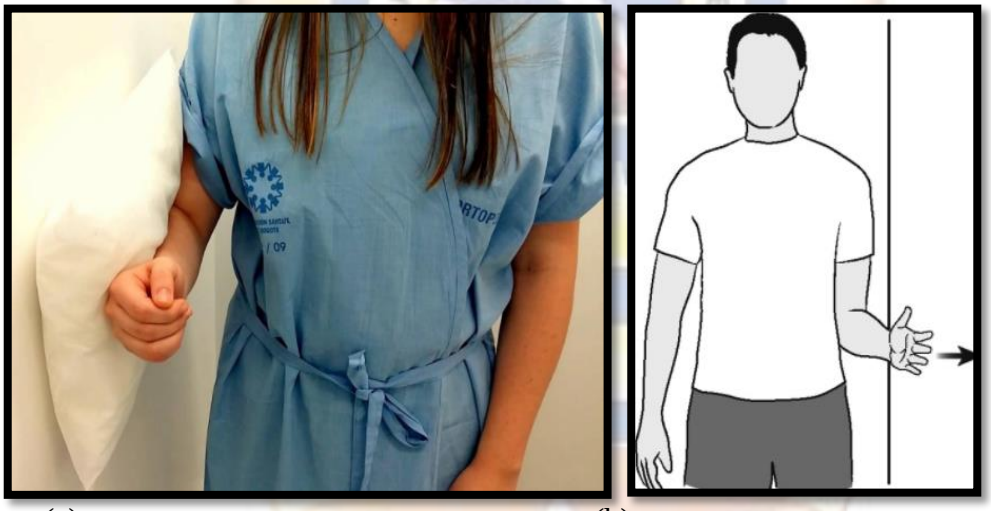

(a) (b)

Fig.15. (a) Fortalecimiento isométrico del manguito de los rotadores en abducción (empujando contra la pared). **(b)** Fortalecimiento isométrico del manguito de los rotadores en rotación externa.

(a) (b)

Fig.16. Ejercicios de estiramiento del manguito rotador posterior. **(a)** Estiramiento a través del cuerpo, se estiran los músculos trapecio, romboides, dorsal ancho, deltoides además del supraespinoso, infraespinoso, redondo mayor y menor. **(b)** Estiramiento con una toalla con el pulgar hacia arriba, se estiran los músculos tríceps braquial, dorsal ancho, redondo mayor y menor.