Universidad Inca Garcilaso De La Vega

Facultad de Tecnología Médica

Carrera de Terapia Física y Rehabilitación

TRATAMIENTO FISIOTERAPÉUTICO EN FRACTURA Y LUXACIÓN DE TOBILLO

Trabajo de investigación

Trabajo de Suficiencia Profesional

Para optar por el Título Profesional

CORONADO LA CRUZ, Cristian

Asesor:

BUENDIA GALARZA, Javier

Lima – Perú

Agosto - 2017

TRATAMIENTO FISIOTERAPÈUTICO EN FRACTURA Y LUXACIÓN DE TOBILLO

DEDICATORIA

Dedico este proyecto a Dios, a mi familia que siempre me brinda su apoyo emocional y me brinda la seguridad para poder dar lo mejor, dedico a mi madre, padre. Soy el fruto de su formación y este proyecto se lo dedico con mucho amor.

AGRADECIMIENTOS

Me gustaría que estas líneas sirvieran para expresar mi más profundo y sincero agradecimiento a todas aquellas personas que con su ayuda han colaborado en la realización del presente trabajo, en especial al Lic. Javier Buendía Galarza, docente de la Universidad Inca Garcilaso de la vega, por la orientación, el seguimiento y la supervisión continúa de la misma, pero sobre todo por la motivación y el apoyo recibido.

Especial reconocimiento merece el interés mostrado por mi trabajo y las sugerencias recibidas de los demás docentes de mi casa de estudios, con los que me encuentro en deuda por el ánimo infundido y la confianza en mí depositada.

Quisiera hacer extensiva mi gratitud a mis compañeros de estudio de la carrera de Terapia Física Y Rehabilitación.

Un agradecimiento muy especial merece la comprensión, paciencia y el ánimo recibidos de mi familia y amigos. A todos ellos, muchas gracias.

TABLA DE CONTENIDO

RESUMEN 7

INTRODUCIÓN 8

CAPITULO I: ANATOMÍA Y BIOMECÁNICA

1.1. LA PIERNA 10

1.2. LA ARTICULACIÓN TIBIOPERONE PROXIMAL 11

1.3. JUEGO ARTICULAR TIBIOPERONEO PROXIMAL 12

1.4. LA ARTICULACIÓN DEL TOBILLO Y EL RETROPIE 13

1.5. LOS LIGAMENTOS DEL TOBILLO 14

1.6. MOVIMIENTOS DE LA ARTICULACION DEL TOBILLO 15

1.7. ESTABILIDAD EN DORSIFLEXION 16

1.8. LA ARTICULACIÓN SUBASTRAGALINA 17

1.9. CAPSULA Y LIGAMENTOS DE LA ARTICULACIÓN 19

CAPÍTULO II: FISIOPATOLOGÍA DE LAS FRACTURAS DE TOBILLO

2.1. INCIDENCIA 21

2.2. FACTORES DE RIESGO 22

2.3. MECANISMO DE LESIÓN 23

2.4. CLASIFICACIÓN 24

2.5. FRACTURAS BIMALEOLARES 25

2.6. MANIFESTACIONES CLINICAS 26

CAPÍTULO III: DIAGNOSTICO:

3.1. EXPLORACION FISICA DEL TOBILLO 27

3.2. INSPECIÒN 27

3.3. PALPACIÒN 28

3.4. VALORACION DEL BALANCE ARTICULAR 28

3.5. VALORACIÓN DE LA ESTABILIDAD 28

3.6. VALORACIÓN NEUROMUSCULAR 29

3.7. VALORACIÓN DE LA SENSIBILIDAD 29
3.8. VALORACIÓN DE LA MARCHA 29
3.9. PRUEBAS FUNCIONALES 30
3.10. LESIONES ASOCIADAS 31
3.11. INVESTIGACION DIAGNOSTICA 31

CAPÍTULO IV: TRATAMIENTO:
4.1. PLANIFICACIÓN OPERATORIA 32
4.2. TRATAMIENTO EN URGENCIA 33
4.3. TRATAMIENTOQUIRURGICO 34
4.4. MANEJO POSOPERATORIO 35
4.5. COMPLICACIONES 36
4.6. TRATAMIENTO FARMACOLÓGICO 37
4.7. TRATAMIENTO CONSERVADOR 38
4.8. OBJETIVOS DEL TRATAMIENTO 39
4.9. REHABILITACIÓN DE FRACTURA BIMALEOLAR DE TOBILLO 41
CONCLUSIONES 47
RECOMENDACIONES Y PROYECCIONES 48
BIBLIGRAFÍA 49
ANEXOS 51
FIGURA 1: ANATOMIA DEL TOBILLO.
FIGURA 2: BIOMECANICA DEL TOBILLO.
FIGURA 3: PRUEBAS FUNCIONALES INCLINACIÓN DEL TOBILLO.
FIGURA 4: PRUEBAS FUNCIONALES CAJÓN ANTERIOR.
FIGURA 5: TRATAMIENTO FISIOTERAPEUTICO.
FIGURA 6: TRATAMIENTO FISIOTERAPEUTICO.
FIGURA 7: TRATAMIENTO FISIOTERAPEUTICO.

RESUMEN

El tobillo se trata de una articulación intermedia entre el segmento de la pierna y el pie y está formado por las partes inferiores de los huesos tibia y peroné por un lado y el astrágalo por el otro.

Los dos primeros conforman una bóveda en la que encaja la cúpula del tercero, denominándose articulación tibioperoneoastragalina.

Todos sus huesos se mantienen unidos por la cápsula articular, que crea un espacio cerrado, y ayuda a los ligamentos en su misión estabilizadora, conformado por los ligamentos lateral externo, ligamento deltoideo, el ligamento sindesmal, ligamento posterior del tobillo y el ligamento transverso.

Desde el punto de vista biomecánica se puede decir que la articulación del tobillo es la que más movilidad le da al pie y que es la base de sustentación del cuerpo, por tanto imprescindible para permanecer de pie, caminar o correr.

Refiriéndonos a la incidencia, las Fracturas de tibia distal corresponden al 6-10% de las fracturas epifisarias en adolescentes y según algunas series corresponden al 5-10% de las lesiones tíbiales interarticulares.

La luxación ocurre habitualmente secundaria a un accidente de alta energía, durante la práctica deportiva o durante actividades de la vida diaria.

Las fracturas de tobillo son muy frecuentes. La elección de tratamiento más adecuado dependerá de la estabilidad articular. Las fracturas inestables (bimaleolares o similares) normalmente se trata mediante reducción abierta y osteosíntesis.

Palabras clave: Tobillo, articulación, subastragalina, biomecánica de tobillo, fractura del tobillo.

SUMMARY

The ankle is an intermediate joint between the segment of the leg and the foot and is formed by the lower parts of the tibia and fibula bones on one side and the talus on the other.

The first two form a vault in which fits the dome of the third, denominated tibioperoneoastragalina articulation.

All bones are held together by the joint capsule, which creates a closed space, and helps the ligaments in their stabilizing mission, made up of the lateral lateral ligaments, deltoid ligament, syndesmal ligament, posterior ankle ligament and transverse ligament.

From the biomechanical point of view it can be said that the ankle joint is the one that gives the most mobility to the foot and that is the base of support of the body, therefore essential to stand, walk or run.

Referring to the incidence, distal tibia fractures correspond to 6-10% of epiphysis fractures in adolescents and according to some series correspond to 5-10% of tibial interarticular lesions.

Dislocation usually occurs secondary to a high-energy accident, during sports or during activities of daily living.

Ankle fractures are very common. Choosing the most appropriate treatment will depend on joint stability. Unstable fractures (bimalleolar or similar) are usually treated by open reduction and osteosynthesis.

Key words: Ankle, subtalar joint, ankle biomechanics, ankle fracture.

INTRODUCCIÓN

Las fracturas de la tibia distal (fracturas a una distancia de 5 cm o menos de la superficie articular de la tibia distal) son lesiones relativamente infrecuentes que representan sólo un pequeño porcentaje de todas las fracturas de la extremidades inferiores. Destot (en francés, pilón) que encaja en la superficie de soporte de la tibia distal, introdujo el término fractura del "pilón". También se denominó fractura del plafónd, debido a la ruptura asociada del techo de la articulación maleolar. Kellam y Waddel se refirieron a esta lesión con el nombre de "fractura explosiva" por la alta energía involucrada y la lesión resultante del hueso y los tejidos blandos de la tibia distal.[1]

Tradicionalmente los cirujanos recomendaron el tratamiento conservador de las fracturas del pilón, pero los resultados obtenidos con este enfoque fueron insatisfactorios. Ruedi y Allgower inauguraron la era moderna del tratamiento de estas fracturas en 1969. En un artículo en el que describieron los principios generales para la reducción a cielo abierto y la fijación interna de estas lesiones. El entusiasmo inicial despertado por la reducción a cielo abierto y la fijación interna de estas fracturas se atenuó por la documentación de complicaciones catastróficas, sobre todo en las producidas por impactos de muy alta energía. Casi 20 años después se introdujo el enfoque de fijación externa con fijación interna limitada con la finalidad de evitar una ruptura adicional del delicado manguito tisular blando de la tibia distal.

Aunque la reducción a cielo abierto limitada con fijación externa redujo la tasa de complicaciones asociada con el tratamiento quirúrgico, estas fracturas todavía representan un problema en términos de resultados funcionales y dolor asociado. Aun cuando se logre una reducción anatómica de la superficie articular, se instaure un programa de movimientos articulares tempranos y se eviten las complicaciones iatrogénicas, la tasa de resultados funcionales satisfactorios en el largo plazo en pacientes con fracturas por impacto de alta energía es menor del 80%.Por lo tanto, aun cuando se administre un tratamiento apropiado, los resultados funcionales del manejo de fracturas por traumatismos de alta energía pueden ser inferiores a los esperados. Antes de instaurar cualquier tratamiento es importante discutir con el paciente la posible necesidad de intervenciones quirúrgicas nuevas, sobre todo la posibilidad de una función tibioastragalina.

El mecanismo de lesión es frecuentemente de baja energía por simples caídas casuales o deportivas. Incluso las fracturas abiertas se suelen producir por caídas casuales, fundamentalmente en mujeres ancianas.
Las fracturas más frecuentes siguen siendo las fracturas aisladas del maléolo lateral, que suponen dos tercios de las fracturas del tobillo; las fracturas bimaleolares suponen un 25% y las fracturas trimaleolares, el 7%.

Las fracturas de tobillo son el tipo más frecuente de fractura tratado por los cirujanos ortopédicos. En las últimas dos décadas se ha producido un aumento en la prevalencia de estas fracturas, tanto en pacientes jóvenes y activos como en ancianos. También parece haber aumentado la frecuencia de lesiones complejas del pie y tobillo como resultado del uso de dispositivos de seguridad en los automóviles, como los cinturones de seguridad y los airbags, que disminuyen la mortalidad y protegen el tronco pero no necesariamente las extremidades inferiores. Como resultado de una mejor comprensión de la biomecánica del tobillo, las mejoras en las técnicas de fijación, y los hallazgos en la valoración de resultados, se ha producido una evolución gradual en las estrategias de tratamiento de estas fracturas. Los objetivos del tratamiento siguen siendo la consolidación de la fractura y un tobillo que se mueva y funcione normalmente y sin dolor. El desarrollo de estrategias para el tratamiento de varios patrones de fractura del tobillo depende de si estos objetivos pueden conseguirse de forma más predecible con medidas operatorias o no operatorias. El tratamiento quirúrgico está indicado cuando no se puede restaurar la congruencia de la articulación mediante métodos cerrados. En las fracturas articulares de la tibia distal, como las fracturas del maléolo, con frecuencia hay una marcada incongruencia de la superficie articular que soporta cargas que debe ser corregida. En las fracturas del tobillo, la preocupación primaria es la inestabilidad residual de la articulación porque la mala alineación o el desplazamiento residual pueden afectar adversamente el comportamiento biomecánica del tobillo resultando en una pérdida de la función. Ciertos patrones de lesión tienen mejor resultado con tratamiento quirúrgico, mientras que otros responden mejor al tratamiento conservador.[2]

CAPÍTULO I: ANATOMÍA Y BIOMECÁNICA

1. Anatomía.

La pierna está compuesta por la tibia, el peroné y los músculos extrínsecos que operan sobre el pie. Este último es mucho más complejo, estando compuesto por 26 huesos (7 tarsianos, 5 metatarsianos y 14 falángicos) y 25 articulaciones compuestas, y se divide en tres segmentos funcionales (ante pié, medio pié y retropié).

Las articulaciones más significativas de la mecánica podal son la talocrural (tobillo), la subastragalina (talocalcánea), la tarsal transversa (taloescafoidea y calcaneocuboidea), el metatarso falángico y las interfalángicas. Por otra parte, la articulación compuesta astrágalocalcaneoescafoidea tiene un importante papel en la dirección de las fuerzas portadoras de peso aplicadas al astrágalo, tanto hacia el talón como hacia el ante pié. La integridad funcional del sistema del pie denominado bóveda plantar o arco depende de la integridad de cada una de estas articulaciones, que a su vez es dependiente de un sistema de arco funcional.[3]

1.1. La Pierna

La tibia, el segundo hueso del cuerpo en cuanto a longitud, y su acompañante el peroné, están verticalmente orientados y se articulan en sus extremos tanto superior como inferior. Si bien el peroné no se articula por sí mismo en la rodilla, posee sin embargo una articulación proximal con la tibia en la superficie inferior de la proyección externa de ésta. En la articulación del tobillo ambos huesos están incluidos, formando sus extremos distales una mortaja que recibe la cabeza del astrágalo. Los dos huesos de la pierna se conectan asimismo durante todo su trayecto por la membrana interósea, una vaina fibrosa firme que refuerza la sindesmosis tibioperonea, ofrece una amplia superficie para las fijaciones musculares y separa los compartimientos anterior y posterior de la pierna.

La tibia proximal presenta en la superficie inferior de su proyección externa una superficie peronea que mira hacia distal y posteroexterno, donde recibe la cabeza del peroné. Ésta es la articulación tibioperonea proximal. Si bien esta articulación no brinda un grado importante de movimiento, sus disfunciones son considerables

en relación con la evaluación del tobillo, dado el potencial impacto que puede ejercer sobre la articulación tibioperonea distal.

La diáfisis triangular de la tibia presenta las caras interna, externa y posterior, cuyos bordes ofrecen una definición bastante aguda. La cara interna es inmediatamente reconocible como «espinilla», en tanto el borde interóseo constituye el sitio de fijación de la membrana interósea. Cuando se compara con el extremo proximal de la tibia, el extremo distal, donde el maléolo interno se proyecta en sentido ínfero interno, se observa rotado hacia fuera (torsión tibial) aproximadamente 30º, y significativamente más entre los africanos (Eckhoff et al. 1994). La superficie distal, que se articula con el astrágalo, es cóncava en sentido sagital y convexa transversalmente, continuándose con la superficie articular maleolar. El maléolo interno se halla por delante y proximal al maléolo externo. Diversos ligamentos (descritos más adelante) y la cápsula articular se fijan a él.

El peroné presenta una cabeza proximal, una diáfisis larga y fina y una proyección distal, el maléolo externo. La cabeza muestra una faceta redonda que se articula con la tibia. Al igual que ésta, el peroné presenta tres bordes y tres caras, cuyos detalles se encuentran bien descritos en la Anatomía de Gray (1995). Su extremo distal se articula con la superficie astragalina externa.

Las articulaciones tibioperoneas tanto proximal como distal son estabilizadas por los ligamentos tibioperoneos anterior y posterior. Por otra parte, el extremo distal también posee un ligamento transverso inferior y el ligamento interóseo tibioperoneo crural, que brinda sostén a la articulación distal, tal como hace la membrana interósea.

1.2. La articulación tibioperonea proximal

La articulación tibioperonea proximal es una articulación sinovial que no se halla en conexión directa con la articulación de la rodilla. Cuando la rodilla se flexiona, esta articulación toma parte en la rotación de la pierna, permitiendo un pequeño grado de abducción y aducción suplementarias del peroné (Lewit, 1985) o, como lo denominan Kuchera y Goodridge (1997), deslizamiento antero externo y posterointerno de la cabeza del peroné. Greenman (1996) indica que la conducta de la cabeza del peroné está muy influida por el músculo bíceps femoral que se fija a ella, lo cual sugiere que cualquier disfunción de la articulación tibio peronea requiere la evaluación de dicho músculo en cuanto a su longitud, su fuerza y la

localización de la disfunción (puntos gatillo). Schiowitz (1991) señala que cuando se evalúa o trata una disfunción de la cabeza del peroné [el fisioterapeuta] debe examinar en profundidad también la articulación distal, en el tobillo. Kuchera y Goodridge (1997) indican que la articulación tibioperonea distal es una sindesmosis que permite al peroné moverse lateralmente respecto a la tibia para acomodar la amplitud aumentada del astrágalo, presente durante la dorsiflexión. La dorsiflexión restringida del tobillo justifica el examen y el tratamiento de esta sindesmosis.

1.3. Juego articular tibioperoneo proximal

Lewit (1985) explica que el juego articular en la articulación tibioperonea proximal incluye el deslizamiento antero posterior, así como cierta rotación potencial de la cabeza del peroné sobre la tibia. Cuando la tibia y el tobillo son rotados externamente, la cabeza del peroné proximal se eleva y desliza (se traslada) hacia delante, para acomodarse a dicho movimiento (Kuchera y Goodridge, 1997). De modo similar, cuando la tibia y el tobillo rotan internamente, la cabeza del peroné proximal se deprime y desliza (se traslada) hacia atrás, a fin de acomodarse a esemovimiento.[3]

1.4. La Articulación del tobillo y el retropié.

La articulación del tobillo, la más congruente del organismo, está compuesta por los maléolos de la tibia y el peroné, la superficie distal de la tibia y el cuerpo del astrágalo. La tibia coloca el peso sobre la cabeza del astrágalo, en tanto el peroné tiene muy poca responsabilidad sobre la carga del peso, siendo inferior al 10% del peso que pasa por el fémur el que transmite a través del peroné(Levangie y Norkin, 2001).

El componente tibioperoneo aporta tres facetas que en conjunto forman una superficie casi continuamente cóncava, recordando una mortaja ajustable (similar a una llave de ajuste). Levangie y Norkin (2001) observan: La mortaja ajustable es más compleja que una fija, ya que combina las funciones de movilidad y estabilidad. La mortaja del tobillo es ajustable, siendo las articulaciones tibio peroneas proximal y distal las que permiten y controlan las modificaciones en ella. La parte proximal de la cabeza astragalina es una estructura con forma de cuña, más amplia por delante que por atrás, mantenida en un arco (mortaja) creado por

los maléolos interno (tibial) y externo (peronéo). Aproximadamente un tercio de la cara interna del astrágalo está destinado al maléolo tibial, en tanto su cara externa se dedica por entero al maléolo peroneo, situado más atrás que el tibial. El eje relativamente oblicuo entre los maléolos produce una desviación de los dedos del pie hacia fuera (de aproximadamente15º) del pie libre.
En dorsiflexión, y desviación hacia dentro en flexión plantar. Kuchera y Goodridge (1997) recuerdan que esta posición del pie libre es importante cuando se lleven a cabo tareas manipulativas que aborden esta articulación.

La tibia se apoya en la superficie troclear proximal del astrágalo. Éste proyecta un largo cuello que finaliza en una cabeza distal redondeada, para su articulación con el hueso navicular, una faceta para cada uno de los maléolos y tres articulaciones con el calcáneo. El astrágalo no posee fijaciones musculares directas, de modo que su estructura ligamentaria es significativa. Sus movimientos son influidos por la acción muscular sobre los huesos que se encuentran por arriba y por debajo de él (Greenman, 1996). Debido a la presencia de los fuertes ligamentos del tobillo, la forma de la concavidad crural y la longitud del maléolo externo sobre el astrágalo, la luxación de la articulación es extremadamente improbable, a menos que acompañe a una fractura.
La mortaja del tobillo (también denominada articulación talocrural, tibioastragalina o talotibioperonea) está diseñada de manera que soporte fuerzas enormes. La Anatomía de Gray (1995) describe que: Las fuerzas compresivas transmitidas a través de la articulación durante la marcha alcanzan cinco veces el peso corporal, mientras que las fuerzas de desplazamiento tangenciales, que son resultantes de fuerzas musculares de rotación interna y fuerzas inercial es de rotación externa, en asociación con el movimiento del cuerpo sobre el pie, pueden alcanzar un 80% del peso corporal.
La Anatomía de Gray (1995) describe la articulación del tobillo como sigue: La articulación es aproximadamente mono axial. El extremo inferior de la tibia y su maléolo interno, junto con el maléolo externo peróneo y el ligamento tibioperoneo transverso, forman un profundo receso para el cuerpo del astrágalo. Si bien parece un gozne simple, usualmente mencionado como (monoaxial), su eje de rotación es dinámico, variando durante las flexiones dorsal y plantar. Durante la dorsiflexión, el peroné y la tibia se separan entre sí para acomodarse a las superficies anteriores

más amplias de la cabeza astragalina. La posición cerrada de esta articulaciones la dorsiflexión completa, en la que ella es más congruente y los ligamentos están tensos. Se considera usualmente que la línea articular se encuentra en el borde anterior del extremo distal de la tibia. Se puede palpar si los tendones superficiales están relajados. Junto con estos tendones se hallará una variedad de estructuras, que se enumeran aquí en relación con los maléolos.[3]

Por delante de los maléolos, sobre el dorso de la articulación tibioperoneoastragalina (talo crural):

- Tibial anterior.
- Extensor largo del dedo gordo.
- Peroneo anterior (tercer peroneo).
- Vasos tíbiales anteriores.
- Nervio peroneo profundo (tíbial anterior).
- Extensor largo común de los dedos del pie.

Por detrás del maléolo interno:

- Tibial posterior.
- Flexor largo común de los dedos del pie (flexor tibial de los dedos).
- Flexor largo propio del dedo gordo.
- Vasos tíbiales posteriores.
- Nervio tibial.

Por detrás del maléolo externo (en un surco):

- Peroneos largo y corto.

El aporte de sangre arterial a la articulación proviene de las ramas maleolares de las arterias tibial anterior y peronea. La inervación de la articulación tiene lugar a través del nervio peroneo profundo (tibial anterior).

1.5. Los ligamentos del tobillo.

Los huesos que constituyen el arco crural (la parte distal de la tibia y los maléolos interno y externo) están conectados al astrágalo por la cápsula articular y poderosos ligamentos, a saber:

- Deltoideo (interno, medial).
- Peroneoastragalino anterior.

- Peroneoastragalino posterior.
- Calcaneo peroneo.

Ligamento deltoideo (interno, medial).

Este ligamento poderoso localizado internamente es de forma triangular, con sus inserciones superiores en el vértice y en los bordes anterior y posterior del maléolo interno. Por abajo posee diversas fibras y fijaciones, tal como describe la Anatomía de Gray (1995). Las fibras anteriores (tibio naviculares) pasan hacia delante la tuberosidad navicular y por detrás se mezclan con el borde interno del ligamento calcáneo navicular plantar; las fibras intermedias (tibio calcáneo) descienden casi verticalmente a todo lo largo de la apófisis menor del calcáneo; las fibras posteriores (tibioastragalina posterior) pasan postero externamente al lado interno del astrágalo y su tubérculo interno.

Las fibras profundas (tibioastragalino anterior) pasan desde la punta del maléolo interno a la parte no articular de la superficie astragalina interna.

Ligamento peroneoastragalino anterior.

Este ligamento se fija al borde anterior del maléolo externo (peroneo), desde donde corre en sentidos inferior, anterior e interno para fijarse a la faceta articular externa del astrágalo y la cara externa de su cuello.

Ligamento Peroneoastragalino posterior.

Se fija a la cara inferior del maléolo externo, desde donde corre de forma prácticamente horizontal hasta el tubérculo externo de la apófisis astragalina posterior. La Anatomía de Gray (1995) señala que «una “banda fibrosa” lo conecta con el maléolo interno.

Ligamento calcaneoperoneo.

Se trata de «un cordón largo [que] corre [en sentido inferior] desde una depresión anterior al vértice del maléolo peróneo hasta un tubérculo en la superficie calcáneo externa, siendo cruzado por los tendones de los peroneos largo y corto» (Anatomía de Gray, 1995).

1.6. Movimientos de la articulación del tobillo

Kuchera y Goodridge (1997) expresan que la articulación del tobillo está constituida por dos articulaciones, que deben considerarse conjuntamente como una unidad funcional: la articulación talo crural (tibioperoneoastragalina, mortaja del tobillo) y la articulación subastragalina (subtalar, talocalcánea), que se describe más adelante. Citan la investigación de Inman (1976), quien demostró

que durante el ciclo de la marcha, cuando recae peso sobre el pie hay una visible rotación medial de la tibia, mayor que la que puede atribuirse al solo movimiento de la articulación talo crural. Inman definió que la rotación tibial aumentada es resultado de una «eversión calcánea relativa alrededor del eje subtalar. Al progresar la fase estática, la tibia rota externamente (lateralmente) al mismo tiempo que tiene lugar la inversión del calcáneo, nuevamente sobre el eje subtalar.

Los movimientos de la articulación del tobillo son los siguientes:

Flexión plantar (50º), producida por el sóleo y el gastrocnemio, auxiliados por el plantar, peroneos largo y corto, tibial posterior, flexor largo común de los dedos y flexor largo propio del dedo mayor.

Dorsiflexión (20º), producida en su mayor parte por el tibial anterior, el extensor largo común de los dedos del pie y el peroneo anterior, auxiliados por el extensor largo propio del dedo gordo (Schiowitz, 1991; Travell y Simons, 1992).

- Movimientos menores accesorios de deslizamiento anterior con la flexión plantar y de deslizamiento posterior con la dorsiflexión (Goodridge y Kuchera, 1997).
- La Anatomía de Gray (1995) explica que «la dorsiflexión y la flexión plantar son incrementadas por movimientos intertarsales, añadiendo aproximadamente 10º a la primera y 20º a la segunda.
- Por otra parte, Kuchera y Goodridge (1997) señalan que la flexión plantar es acompañada por aducción y supinación del pie y que la cabeza del peroné proximal se desliza en sentidos posterior e inferior en tanto el astrágalo se desliza hacia delante, colocando la porción estrecha del astrágalo en la mortaja del tobillo, una posición menos estable.
- Durante la flexión plantar, se permiten pequeños grados de deslizamiento de lado a lado, rotación, abducción y aducción (Anatomía de Gray, 1995).
- La estabilidad durante la posición de pie simétrica requiere la acción continua del sóleo, que aumenta durante la inclinación hacia delante (a menudo con participación del gastrocnemio) y disminuye con la inclinación hacia atrás. Si un movimiento en dirección posterior lleva el centro de gravedad detrás de los ejes transversales de las articulaciones del tobillo, los flexores plantares se relajan y los dorsiflexores se contraen (Anatomía de Gray, 1995).

1.7. Estabilidad en dorsiflexión

La Anatomía de Gray (1995) describe la solidez de la articulación durante la dorsiflexión. La dorsiflexión es la posición cerrada, con máxima congruencia y tensión ligamentaria; desde esta posición se ejercen todos los grandes movimientos impulsores de la marcha, la carrera y el salto. Los maléolos abrazan al astrágalo; incluso en relajación no puede haber un movimiento lateral apreciable sin estiramiento de la sindesmosis tibioperonea inferior y ligera inclinación del peroné. Durante la dorsiflexión, la porción más amplia del astrágalo se ha deslizado hacia atrás dentro del abrazo maleolar, y es esta estabilidad la que se utiliza cuando se procede al vendaje de los esguinces de tobillo, que usualmente refuerzan la dorsiflexión (Goodridge y Kuchera, 1997).Goodridge y Kuchera (1997) observan que la articulación tibioperonea distal es una sindesmosis (una articulación fibrosa en la que superficies opuestas relativamente distantes están unidas por ligamentos), lo que permite la acomodación del astrágalo, de forma de cuña, cuando separa la tibia del peroné durante la dorsiflexión del pie. Por tal razón, la restricción de la dorsiflexión del tobillo justifica el examen y el tratamiento de esta sindesmosis.[4]

1.8. La articulación subastragalina (subtalar)

La articulación subastragalina es compuesta, estando formada por la articulación del astrágalo con el calcáneo en tres superficies (Figuras 14.7 y 14.8). La mayor de éstas se encuentra posterior al seno del tarso, en tanto las facetas anteriores y media son anteriores a él. Estas superficies son divididas además en componentes independientes, anteriores y posteriores, por el ligamento interóseo astrágalo calcáneo, que cursa oblicuo entre ellas, separándolas en dos compartimientos. La porción posterior posee su propia cavidad sinovial, en tanto las superficies articulares anterior y media comparte otra. Estas tres superficies articulares son grupalmente denominadas articulación talocalcánea, aunque es útil considerar los dos diferentes componentes de la articulación por separado. A fin de distinguirlos, el componente posterior puede recibir el nombre de articulación subastragalina propiamente dicha o articulación subastragalina posterior, y el componente anterior, el de articulación astrágalo calcáneo navicular (ACN).

Al describir colectivamente estas superficies, escribe Cailliet (1997): Gran parte de la inversión y la eversión del pie tiene lugar en esta articulación. Todo el cuerpo y parte de la cabeza astragalina descansan sobre los dos tercios anteriores del calcáneo, que se divide en tres áreas: 1) el tercio posterior, en forma de montura; 2) el tercio anterior, que presenta una superficie horizontal, y 3) el tercio intermedio, que produce un plano inclinado entre las otras dos áreas.

El calcáneo es el hueso más grande del tarso, fijándose los músculos de la pantorrilla a su superficie posterior saliente. Además de las tres articulaciones con el astrágalo, su superficie anterior ofrece un área convexa para la articulación con el cuboides. Las superficies lisas contrastan con las restantes superficies rugosas del calcáneo, donde se fijan numerosos músculos y ligamentos. El sustentáculo del astrágalo proyecta hacia la cara interna del pie; por atrás esta apófisis menor presenta la faceta media que se articula con el astrágalo, con lo que forma parte de la articulación. La superficie articular posterior con forma de montura (convexa) del calcáneo recibe la superficie astragalina cóncava.

Las superficies articulares media y anterior incluyen las superficies calcáneas astragalina convexa y calcánea cóncava, con lo que constituyen lo contrario de la articulación posterior. Puesto que la articulación talocalcánea está compuesta por varias articulaciones que se encuentran en diferentes planos, esta configuración única permite el movimiento simultáneo en diversas direcciones (Cailliet, 1997). El movimiento triplanar alrededor de un solo eje articular y la carga de peso funcional en esta articulación son de importancia crítica para moderar las fuerzas rotacionales impuestas por el peso del cuerpo, mientras mantienen contacto con el pie por medio de la superficie de sostén (Levangie y Norkin, 2001).

Levangie y Norkin (2001) explican: Si bien la articulación subtalar talocalcánea está compuesta por tres articulaciones, las superficies convexas y cóncavas alternantes limitan la movilidad potencial de la articulación. Cuando el astrágalo se mueve sobre la posterior del calcáneo, la superficie articular del astrágalo se deslizaría en la misma dirección en que se trasladan los huesos (la superficie cóncava se mueve sobre una superficie convexa estable). Sin embargo, en las articulación es media y anterior las superficies astragalinas se deslizarían en una dirección opuesta al movimiento óseo (la superficie convexa se mueve sobre una superficie cóncava estable). Por consiguiente, el movimiento del astrágalo consiste en un giro complejo (un movimiento atornillante) que puede continuar

sólo hasta que las superficies posteriores y las superficies anteriores y media ya no puedan acomodar movimientos simultáneos y opuestos. La base es un movimiento triplanar del astrágalo alrededor de un único eje articular oblicuo. La articulación subtalar talocalcánea es en consecuencia una articulación mono axial con 1° de libertad: supinación/pronación.[5]

1.9. Cápsula y ligamentos de la articulación subastragalina

Los huesos de la articulación subastragalina propiamente dicha están conectados por una cápsula fibrosa y los ligamentos externo, interno, interóseo talocalcánea y cervical.

- La cápsula fibrosa envuelve la articulación, fijándose a sus márgenes articulares mediante fibras cortas. La membrana sinovial de la articulación está separada de las de otras articulaciones tarsales (Anatomía de Gray, 1995).
- Ligamento astrágalo calcáneo lateral. Desciende oblicuamente por atrás, desde la apófisis astragalina externa hasta la superficie calcánea externa. Se fija en sentido antero superioral ligamento calcáneo peroneo.
- Ligamento astrágalo calcáneo medial. Une el tubérculo astragalino interno a la superficie posterior de la apófisis menor del calcáneo y la superficie interna adyacente del calcáneo. Sus fibras se continúan con el ligamento interno (deltoideo).
- Ligamento astrágalo calcáneo interóseo. Desciende en sentidos oblicuo y externo desde el surco del astrágalo hasta el surco del calcáneo.
- Ligamento cervical. Se fija a la superficie calcáneo superior y asciende por el lado interno hasta un tubérculo ínfero lateral en el cuello astragalino.

Entre las articulaciones posterior y media se halla un profundo surco que forma el túnel tarsiano, de orientación oblicua. El extremo más grande de este túnel, el seno del tarso, se encuentra inmediatamente anterior al maléolo externo, en tanto es más pequeño y emerge entre el maléolo interno y la apófisis menor del calcáneo (resalte del calcáneo que se proyécta medialmente). Dentro del túnel reside el ligamento interóseo talocalcáneo, que divide la articulación subtalar. La articulación subastragalina ha sido descrita como absorbedora de choque por Kuchera y Kuchera (1994), un nombre ganado, manifiestan, porque en

coordinación con las articulaciones intertarsales determina la distribución de las fuerzas en el esqueleto y tejidos blandos del pie. Kapandji (1987) denomina al astrágalo un hueso inusualdado que no posee inserciones musculares y en vista de su papel de distribuidor de cargas en todo el pie y asimismo debido a que está enteramente cubierto por superficie articulares e inserciones ligamentarias; de ahí su nombre de “estación de relevo”.[6]

INCA GARCILASO
UNIVERSIDAD
DE LA VEGA
1964

CAPÍTULO II: FISIOPATOLOGÍA DE LAS FRACTURAS DE TOBILLO (TIBIA DISTAL)

2. Fisiopatología.

La gran mayoría de las fracturas del pilón tibial es consecuencia de dos mecanismos fundamentales. Los patrones de fractura por impactos de baja energía en general son secundarios a la rotación externa, la pronación y la dorsiflexión asociados con una magnitud variable de carga axial. Lauge Hansen describió cuatro estadios secuenciales para esta fractura. A la fractura maleolar medial de orientación vertical le sigue la imputación del labio anterior de la tibia y una fractura peroné (fabular) supra maleolar precede la fractura transversal del maléolo tibial posterior. Clásicamente, este patrón de lesión es consecuencia de un accidente deportivo (Por ejemplo una caída durante la práctica del esquí) y se asocia con las lesiones mínimas de la cubierta tisular blanda circundante.

Los patrones de fractura por impactos de alta energía por lo general son consecuencia de una carga axial que determina el impacto del astrágalo contra el techo del tobillo (plafónd tibial). Este mecanismo determina la implosión de la superficie articular de la tibia distal hacia el interior de la superficie articular de la tibia distal hacia el interior de la metáfisis. La postura del pie en el momento del impacto determina que parte del techo articular será la más afectada. Un patrón de fractura por impacto de alta energía debe despertar sospechas de posibles lesiones de los tejidos blandos.

El amplio espectro de resultados documentado con el tratamiento de estas fracturas podría deberse en parte a la presencia de estos dos mecanismos diferentes. El primero de estos mecanismos es en esencia rotatorio y se relaciona con fuerzas de cizallamiento en el nivel de la articulación, mientras que el segundo se relaciona con una carga axial e impactación del cartílago articular. La carga axial se asoció con lesión del cartílago articular, y esta podría ser el factor responsable del resultado insatisfactorio a pesar de que la radiografía revele una reconstrucción anatómica de la articulación.[7]

2.1. Incidencia.

Las Fracturas de tibia distal corresponden al 6-10% de las fracturas epifisarias en adolescentes y según algunas series corresponden al 5-10% de las lesiones tíbiales interarticulares. La incidencia en varones es levemente superior que en mujeres, atribuyéndose este patrón al cierre más tardío del cartílago de crecimiento en hombres, lo que los expondría a un periodo de vulnerabilidad mayor.[8]

La mayoría de las fracturas de tobillo son fracturas aisladas de los maléolos (dos tercios del total). Las fracturas bimaleolares se producen en una cuarta parte de los pacientes y las trimaleolares en el restante 5% a 10%.

La incidencia de fracturas de tobillo es aproximadamente de 187 por 100.000 habitantes por año.

Las fracturas expuestas son raras y corresponden al 2% de todas las fracturas de tobillo.

Las fracturas del cuello del astrágalo suponen, aproximadamente, el 50% de todas las fracturas de dicho hueso. La mayoría se producen en accidentes de tráfico o en caídas desde alturas. Son frecuentes las lesiones asociadas, de modo que entre un 19 y un 28% de los pacientes suelen presentar también fracturas del pie y del tobillo. Además, un 67% de ellos pueden tener otras lesiones óseas o de partes blandas. Suelen producirse fracturas abiertas en las fracturas muy desplazadas y en las que tienen fragmentos óseos extruidos o desvitalizados.

Las fracturas más frecuentes siguen siendo las fracturas aisladas del maléolo lateral, que suponen dos tercios de las fracturas del tobillo; las fracturas bimaleolares suponen un 25% y las fracturas trimaleolares, el 7% [8].

2.2. Factores de riesgos.

Las personas con alteraciones anatómicas del pie y sobrepeso así como, aquellas que realizan ciertas actividades laborales y deportivas, y quienes son portadores de enfermedades concomitantes (procesos neuróticos, trombosis venosa, trastornos hematológicos) y uso crónico de anti-inflamatorios o anticoagulantes.

Los factores de riesgo está presente en todo tipo de persona que practique deportes extremos, actividades físicas con esfuerzo y sobre todo en personas mujeres jóvenes y adultos en edad avanzada.

Un índice de masa corporal alto se considera que es un factor de riesgo para sufrir una fractura de tobillo. [9]

2.3. Mecanismo de lesión.

Puede ser desencadenado por mecanismo directo por un choque sobre la articulación, que separa temporariamente las superficies articulares. Otras veces, con mayor frecuencia, es desencadenado por mecanismo indirecto (caída, paso en falso, movimientos bruscos de aducción o abducción) finalmente, la acción puede ejercerse a distancia de la articulación, (traumatismo en rodilla).[9]

El mecanismo fisiopatológico básico es la inversión forzada del tobillo, lo que supone una acción combinada de supinación, varo y aducción del pie; es entonces cuando el ligamento peroneoastragalino anterior se encuentra verticalizado y cualquier fuerza que actúe obligando al tobillo a una mayor supinación puede producir un desgarro del ligamento peroneoastragalino anterior y cápsula anterior de la articulación tibiotarsiana.

Recordemos que cuando se produce el impacto sobre el talón en la carrera, cinco veces el peso del cuerpo es soportado por la mortaja tibioperoneoastragalina. Durante la carrera existe un mecanismo fisiológico de ligera aducción del me - dio pie; si en el momento de la flexión plantar se produce una inversión brusca (obstáculo en el camino, pisar a un contrario, desnivel en el terreno, irregular, etc.) es posible que se produzca una supinación forzada capaz de lesionar el débil haz peroneoastragalino anterior. El tobillo con el pie en posición neutra o en extensión es estable porque la parte más ancha del astrágalo se encuentra dentro de la mortaja, abrazada por ambos maléolos tibial y peroneo; en flexión, la estabilidad disminuye ya que la parte más estrecha del astrágalo es la que se aloja en el interior de la mortaja. Con el tobillo en carga, en posición neutra, de apoyo plantar, la estabilidad es del 100% a la inversión y del 30% a la rotación. El esguince capsular se puede producir cuando el tobillo sufre un impacto en flexión plantar o bien una hiperflexión forzada. En estos casos puede producirse un desgarro de la cápsula anterior, apareciendo dolor a la flexión pasiva y a la extensión resistida.

El patrón de lesión del tobillo dependen de muchos factores, como la mecánica (fuerza axial frente a rotacional), la cronicidad (la inestabilidad recurrente puede provocar una laxitud ligamentosa crónica y alterar la biomecánica del tobillo), la

edad del paciente, la calidad del hueso, otros trastornos coexistentes (relacionados con problemas de partes blandas), la posición del pie en el momento de la lesión y la magnitud, dirección y velocidad de la fuerza.[9]

2.4. Clasificación.

Las fracturas de tobillo se pueden clasificar según criterios puramente anatómicos en unímaleolares, bimaleolares y trimaleolares. La clasificación de Lauge Hansen fue un intento de asociar patrones de fracturas específicos con el mecanismo lesional; la mayoría de las fracturas son producidas por supinación eversión, supinación aducción, pronación abducción y pronación eversión. En este sistema de clasificación, ¨eversión¨ esta incorrectamente empleado, sería más correcto rotación ¨externas¨ o ¨ lateral¨. El mecanismo más frecuente es el de supinación eversión (supinación rotación externa). Su rasgo característico es una fractura oblicua o espiroidal del peroné distal y una rotura del ligamento deltoideo o una fractura del maléolo medial. El tipo de lesión por supinación aducción se caracteriza por una fractura transversal del peroné distal y una fractura relativamente vertical del maléolo tibial. El mecanismo de pronación-abducción produce una fractura transversal del maléolo medial y una fractura oblicua corta del peroné con aspecto relativamente horizontal en la radiografía lateral. El mecanismo de pronación eversión (pronación rotación externa) se caracteriza por una rotura del ligamento deltoideo o una fractura del maléolo. La mayoría de las fracturas corresponde a 4 mecanismos principales según los autores de esta clasificación. Clasificación de Lauge Hansen para fracturas de tobillo. En estas cuatro categorías se encuentran el 95% de las lesiones.[10]

La clasificación de Danis Weber: se basa en la localización y aspecto de la fractura del peroné: El tipo A esta causado por rotación interna y aducción que producen una fractura transversal del maléolo lateral al nivel o por debajo de la cara articular inferior de la tibia, con o sin una fractura oblicua del maléolo medial. El tipo B está causado por rotación externa, lo 13 que produce una fractura oblicua del maléolo lateral, que comienza en su superficie antero interna y se extiende proximalmente a la cara postero externa. La lesión puede incluir la rotura o avulsión de ligamento tibioperoneo antero inferior, la fractura del maléolo medial o la rotura del ligamento deltoideo. La tipo C se dividen en lesiones por abducción tibioperoneo rotos (C 1) y las lesiones por abducción-rotación externa con una fractura más proximal del peroné y un desgarro más

extenso de la membrana interósea (C-2). La lesiones tipo C pueden incluir una fractura del maléolo medial o una rotura del ligamento deltoideo. Las fracturas del maléolo posterior se pueden asociar a cualquiera de los tres tipos. Clasificación de Danis Weber de las fracturas del tobillo según el mecanismo de la lesión y el aspecto y localización de la fractura del peroné.

2.5. Fracturas bimaleolares.

Las fracturas bimaleolares del tobillo afectan a las estructuras de estabilización internas y externas de la articulación. Su desplazamiento reduce la superficie de contacto tibio astragalina y modifica la dinámica de la articulación.

Habitualmente, se puede lograr la reducción cerrada, pero no así su mantenimiento en posición anatómica conforme disminuye la inflamación. En las fracturas bimaleolares tratadas con métodos de cielo cerrado se ha publicado una tasa de seudoartrosis de aproximadamente un 10%, aunque no fueron siempre sintomáticas. En hasta un 20% de las fracturas bimaleolares se producen lesiones intraauriculares del astrágalo y la tibia, que en caso de utilizar métodos cerrados quedarían sin tratamiento.

Para la mayoría de las fracturas bimaleolares desplazadas, nosotros también recomendamos la reducción abierta y la fijación interna de ambos maléolos. La mayoría de las fracturas del maléolo lateral tipo B o C Weber se estabilizan con placa atornillada. En algunos pacientes, este material de osteosíntesis produce síntomas en la región lateral del tobillo. Ostrum recomendó la colocación de una placa posterior para las fracturas tipo C de Weber del maléolo lateral con una técnica antideslizante. Sugirió que este método evita la posibilidad de que los tornillos invadan la articulación, disminuye la incidencia de dolor por la placa y permite un montaje más resistente. Para disminuir el abultamiento del material de osteosíntesis en algunas fracturas del maléolo lateral con una técnica de tornillo de comprensión. Tornetta, Nguyen y Scott recomendaron un tornillo de compresión como fijación única en los pacientes menores de 50 años con fracturas oblicuas simples del maléolo lateral y mínimo conminación que permite la colocación de dos tornillos de compresión separados 1 cm como mínimo. Koval y cols., recomendaron el refuerzo de la 14 fijación con placa mediante agujas de Kirchner intramedulares en las fracturas del peroné con osteopenia. En 19

pacientes tratados mediante esta técnica, todas las fracturas consolidaron sin pérdida de reducción y el 89% tenía un dolor mínimo o ausente. [10]

Fracturas Bimaleolares o su equivalente. Estas fracturas son para manejo quirúrgico. Se debe realizar reducción abierta y fijación interna al maléolo externo al igual que al medial cuando existe fractura del mismo. Cuando no existe fractura del maléolo medial y al realizar la reducción del maléolo externo el tobillo se posiciona adecuadamente en la mortaja tibio-peronéo no se necesita realizar exploración con reparación del ligamento deltoideo. Por el contrario cuando el tobillo permanece subluxado lateralmente se debe sospechar interposición del ligamento deltoideo y se debe explorar y retirar de la articulación para permitir una adecuada reducción del tobillo en la articulación.

El desplazamiento de los fragmentos generalmente se da hacia el maléolo externo con una inclinación en valgo. Durante la inmovilización inicial se intentar reducir el tobillo: la mortaja tibioperoneo corrigiendo el desplazamiento lateral y la inclinación en valgo del mismo. La férula debe mantener esta posición lo cual puede lograrse llevando el tobillo a una posición de varo o inversión. El objetivo del tratamiento es reconstruir la anatomía de la articulación del tobillo. Para conseguir una reducción anatómica debe restaurarse la longitud y la rotación del peroné. [11]

2.6. Manifestaciones clínicas

Los signos y síntomas cardinales de una fractura aguda del pilón tibial comprenden dolor, tumefacción, deformación y crepitación en la región maleolar asociados con la imposibilidad de soportar el peso corporal. [12]

Las fracturas del pilón tibial pueden asociarse con tumefacción marcada y formación de ampollas pos fractura. El grado de lesión de los tejidos blandos debe categorizarse según la clasificación de Tscherne. Un desplazamiento pronunciado de la fractura o una luxación tibioastragalina pueden asociarse con una piel muy tensa y requieren reducción manual inmediata. Las fracturas expuestas precisan limpieza meticulosa y vendaje estéril en el quirófano, y representan una emergencia quirúrgica. El examen vascular debe abarcar la palpación de los pulsos tibial posterior y dorsal del pie y el tiempo de relleno capilar. Debe investigarse la presencia de signos y síntomas de síndrome compartimental de la parte inferior de la pierna y el pie. Toda lesión coexiste del pie requiere evaluación apropiada. [13]

CAPÍTULO III: EVALUACIÓN Y DIAGNÓSTICO

3.1. Exploración física del tobillo.

La exploración física del tobillo aporta gran información clínica, ya que ese trata de una articulación con muy fácil acceso. Solo es necesario tener en cuenta una serie de preceptos y ser sistemático a la hora de recoger los datos.

Para el caso que nos ocupa podemos dividir la exploración en los siguientes apartados: inspección, palpación, valoración de la movilidad, de la estabilidad, de la sensibilidad y neuromuscular y de la marcha.

3.2. Inspección.

El objetivo de este punto de la exploración ha de ser la de identificar una serie de lesiones que son importantes a la hora valorar el resultado final, como son: las úlceras, el edema, las cicatrices o la infección.

3.3. Palpación.

En este apartado se basa fundamentalmente en la comprobación y localización del dolor que pudiera describir el paciente, ya que se trata de un síntoma subjetivo, pero que el fisioterapeuta puede confirmar de alguna manera que es veraz, por su posible localización en zonas de inflamación o por la existencia de una sensibilidad dolorosa clara. Se debe palpar el maléolo peroneo, el ligamento lateral externo, los tendones peroneos, la cúpula astragalina, los tendones extensores, el maléolo interno y el ligamento deltoideo entre otros elementos Combinando la palpación y la movilidad también nos aporta información, sobre todo del origen del dolor, es decir, si está localizado a nivel interarticular o extraarticular.

3.4. Valoración del balance articular.

La exploración de la movilidad pasiva se ha de realizar sujetando con una mano la parte distal de la pierna y con la otra el talón, practicando movimientos de flexo extensión. La movilidad activa la realiza el paciente por su cuenta. Los grados de movilidad de ambas técnicas de exploración se pueden medir con un goniómetro, que es el método objetivo más frecuente. Se coloca cada una de las ramas de la regla sobre un segmento corporal haciendo coincidir el eje de giro con la articulación en cuestión y se toma la medida de la dorsiflexión máxima y flexión plantar máxima. Idealmente ambas mediciones deben ser iguales, lo que confirma

que el sistema neuromuscular está intacto, que es lo habitual en el caso de una fractura de tobillo, pero si no fuera así se debe explorar éste para localizar posibles deficiencias.

El rango de movilidad normal se considera de 20-25 de flexión dorsal y de 40-45 de flexión plantar y así se recoge en los diferentes baremos de los que disponemos.

3.5. Valoración de la estabilidad.

En el caso de una fractura de tobillo es relativamente frecuente que se presente una inestabilidad articular, bien por la lesión en sí, bien por una lesión ligamentosa tras la intervención quirúrgica, lo cual ha de considerarse una secuela, que muchas veces es muy limitante, de ahí la importancia de poder identificarla. Para ello, ante la sospecha de una inestabilidad se deben explorar concienzudamente ambos complejos ligamentosos:

- Ligamento lateral externo. Se explora principalmente con la maniobra de cajón anterior que consiste en realizar una tracción del pie hacia adelante mientras se fija la pierna o al revés, comparándolo con el lado sano, confirmando una inestabilidad si hay diferencias significativas.
- Ligamento deltoideo. La maniobra de estrés consiste en realizar un movimiento de eversión y comprobar si esto provoca bostezo a nivel medial.

3.6. Valoración neuromuscular.

Como ya hemos comentado, en el caso de existir una limitación de la movilidad activa, se deben explorar la función de todos los grupos musculares que interviene en la movilidad del tobillo. Este examen ha de ser muy sistemático y se recomienda tener elaborado de antemano una mecánica con un orden preestablecido, para evitar olvidos o errores.

Los músculos a explorar son los siguientes: tibial anterior, extensor del hallux, extensor común de los dedos, gastrocnemio, sóleo, tibial posterior, peroneo lateral corto y largo.

3.7. Valoración de la sensibilidad.

Se debe realizar un examen neurológico completo de la sensibilidad tanto táctil como dolorosa, identificando el área dañada y, a ser posible, haciendo un dibujo de la misma, lo que facilita la identificación del nervio o nervios afectos.

3.8. Valoración de la marcha.

Se ha de realizar con el paciente calzado como descalzo. El objetivo fundamental es comprobar si el paciente tiene una limitación real para caminar, ya que la movilidad puede estar disminuida en cierta manera pero sin eso repercutir en su vida habitual o normal de ambulación, por lo que no se consideraría como secuela.

3.9. Pruebas funcionales.

- **Prueba de cajón anterior de tobillo.**

  Objetivo: Valorar el grado de inestabilidad anterior del tobillo.

  Paciente: Decúbito supino, con el pie relajado.

  Ejecución: El examinador recoge en su mano caudal el calcáneo, de modo que la planta del pie queda enfrentada a la cara anterior de su antebrazo. Con la mano cefálica abarca el tobillo del paciente sobre la cara anterior de los maléolos. Provoca una tracción anterior del pie evitando cualquier movimiento del segmento de la pierna.

  Hallazgo positivo: Excesivo desplazamiento anterior del astrágalo bajo las mortaja tibioperonea.[14]

- **Prueba de inclinación astragalina**

  Objetivo: Valorar la integridad del ligamento peroneocalcaneo.

  Posición del paciente: En decúbito contra lateral, rodilla en ligera flexión para favorecer la relajación del tríceps sural. Pie fuera de la mesa de reconocimiento y tobillo a estudiar en posición neutra.

  Ejecución: Se abraza con ambas manos el tercio distal de la pierna y se sitúan los pulgares sobre la zona de inserción calcanea del ligamento. Con estos dedos se efectúa una presión hacia la supinación.

  Hallazgo positivo: Excesiva supinación del retropié que suele acompañarse de dolor.[14]

- **Prueba de compresión de Thompson (Prueba de presión sobre la pantorrilla)**

  Objetivo: Demostración de una ruptura del tendón de Aquiles.

  Procedimiento: El paciente se coloca en decúbito prono sobre la camilla y deja colgando los pies por el extremo de la misma. El explorador coge con una mano la pantorrilla de la pierna que desea explorar y realiza una potente compresión de los músculos.

Valoración: Al comprimir la musculatura de la pantorrilla, se debería producir una flexión plantar pasiva rápida del pie .Si esta flexión plantar no se produce, se deberá sospechar de una ruptura del tendón de Aquiles la reacción en esta prueba de compresión no es siempre igual cuando la ruptura es parcial y depende del grado de la misma. Los pacientes con una rotura del tendón de Aquiles no se pueden poner de puntillas sobre el lado afectado y el reflejo Aquileo desaparece.

Observación: Esta prueba también se puede realizar con el paciente en decúbito prono con una flexión de la rodilla de 90.En esta posición, el explorador coge la pantorrilla con las dos manos y realiza una potente compresión de la musculatura. La pérdida de la flexión plantar demuestra la rotura del tendón de Aquiles (Prueba de Simmond).[14]

3.10. Lesiones asociadas.

Las fracturas de la articulación del tobillo pueden producirse por fuerzas de baja o alta energía. En cualquier caso existe, generalmente una inflamación del las partes blandas a nivel del tobillo, y, a menudo, en el pie y la parte inferior de la pierna. El pulso dorsal del pie, así como el tibial posterior, deben controlarse cuidadosamente, y la inflamación de partes blandas debe cuantificarse y valorarse cada dos horas durante, las 24 horas, para detectar un síndrome compartimental. El aumento del dolor con la movilización pasiva de los dedos, y la disminución de la sensibilidad son signos que se asocian con un síndrome compartimental. Una inflamación importante del pie o tobillo pueden dar lugar a necrosis con pérdidas de los tejidos blandos del dorso del pie, y, particularmente, de la parte dorso lateral del pie, precisándose, potencialmente, un injerto cutáneo.

La pérdida del nervio tibial posterior es especialmente incapacitante, debido a que este nervio proporciona la sensibilidad a la superficie de apoyo (plantar) del pie. Afortunadamente, esta es una lesión rara que se observa solamente en accidentes de alta energía, con rotura de la articulación principal. Sí no se puede reparar, el paciente corre un gran riesgo de desarrollar alteraciones plantares, ulceras por presión, y complicaciones asociadas. [15]

Inicialmente no se permite la carga de peso ni con una reducción y fijación interna, ni con férula, excepto en el caso de las fracturas peroneales aisladas no desplazadas. Después de un fijación interna estable, el paciente no debe soportar peso.

3.4. Investigación diagnostica.

La evaluación de la deformación ósea con una fractura del pilón tibial comienza con la obtención de radiografías de calidad que comprenda el pie, el tobillo. Las imágenes radiográficas en tracción en proyecciones antero posterior y lateral, y las radiografías contrastadas del tobillo son en particular útiles, sobre todo si se considera la posibilidad de la reducción a cielo abierto con fijación interna. Estas imágenes pueden obtenerse después de aplicar una tracción temporaria, ya sea mediante un clavo de tracción y un marco de Bohler o un fijador externo que abarque el tobillo. Aun cuando se obtenga radiografías de buena calidad, la identificación de las líneas de fracturas, fragmentos corticales desplazados y áreas de impactación articular puede ser dificultosa. [16]

Se demostró que la tomografía computarizada (TC) es un auxiliar útil para la evaluación y el tratamiento de las fracturas del pilón tibial y deben considerarse imprescindibles. Esta modalidad diagnostica permite identificar con claridad las líneas de fractura y los fragmentos corticales desplazados, hallazgos que pueden ser difíciles desparecer incluso en radiografías simples de muy alta calidad.

La TC permite determinar con precisión y la magnitud de la impactación articular. La evaluación cuidadosa de la TC preparatoria facilita en grado significativo el abordaje quirúrgico, sobre todo si se piensa en un procedimiento limitado o percutáneo. La obtención de la TC después de la fijación externa temporaria facilita la interpretación del estudio y es menos molesto para el paciente.[17]

CAPÍTULO IV: TRATAMIENTO

4.1. Planificación operatoria.

Al igual que en el caso de cualquier fractura peri articular, es esencial el conocimiento preoperatorio de las líneas de fractura y su orientación, así como de la presencia de una área de impactación articular. Si se piensa en una reducción a cielo abierto con fijación interna es necesario obtener una plantilla preoperatoria.

Si se planifica la reducción a cielo abierto con fijación interna limitadas a la superficie articular puede fijarse mediante la inserción parcial de tornillo de 4mm o tornillos tirafondo de 3,5 mm. Es esencial que le cirujano este bien familiarizado con el sistema de fijación externa a utilizar. También es fundamental obtener imágenes en brazo C de buena calidad en las proyecciones antero posterior y lateral, y disponer de una mesa radio lucida. Más allá de la técnica seleccionada es importante disponer de un distractor femoral, que puede ser de invalorable ayuda para lograr la reducción.[17]

El tratamiento de estas fracturas puede ser conservador o quirúrgico. La decisión se toma en función del tipo de fractura, del contexto general del paciente (en especial de su edad) y del estado cutáneo.[18]

4.2. Tratamiento en urgencia.

En las fracturas desplazadas se debe plantear una reducción cerrada. La reducción de la fractura ayuda a minimizar la aumento de volumen producida por la lesión, reduce la presión sobre el cartílago articular, disminuye el riesgo de lesiones cutáneas y minimiza la presión sobre las estructuras neurovasculares.

Siempre que sea posible, una luxación de tobillo se debe reducir antes de su Evaluación por imágenes.

Las heridas abiertas y las abrasiones han de limpiarse y cubrirse con un apósito estéril según la gravedad de la lesión. Las flictenas producidas por la fractura deben dejarse intactas y cubrirlas con un vendaje estéril ya sea almohadillado.

Tras la reducción de la fractura, se coloca una férula posterior almohadillada con un componente en u para proporcionar estabilidad a la fractura y confort al paciente.

Deben realizarse radiografías después de la reducción para volver a evaluar la fractura. La extremidad se debe mantener elevada y es recomendable aplicar hielo local.

4.3. Tratamiento quirúrgico.

Indicaciones de reducción abierta con fijación interna:

- Imposibilidad de lograr o mantener una reducción cerrada con tejidos blandos curables.
- Fracturas inestables que pueden dar lugar a un desplazamiento del astrágalo o un ensanchamiento de la mortaja del tobillo.
- Fracturas en las que, para mantener la reducción, es necesario colocar el pie en una posición forzada (ej. flexión plantar extrema).
- Fracturas expuestas.
- La reducción abierta con fijación interna debe hacerse una vez que la situación clínica general del paciente, el aumento de volumen alrededor del tobillo y el estado de las partes blandas lo permitan. La aumento de volumen, las flictenas y los problemas locales de partes blandas generalmente mejoran pasados 5 a 10 días desde la lesión, mediante elevación, frío local y vendajes compresivos. En ocasiones, una fractura cerrada con una importante lesión de partes blandas o inflamación masiva requerirá reducción y estabilización mediante fijador externo para permitir el tratamiento de las partes blandas antes de realizar la fijación definitiva.[18]

Fracturas del maléolo lateral:

- En las fracturas distales a la sindesmosis pueden estabilizarse con un tornillo de compresión o agujas de Kirschner con un obenque.
- En las fracturas a nivel o por encima de la sindesmosis, es esencial restablecer la longitud y la rotación del peroné para conseguir una reducción adecuada. Esto suele hacerse con una placa y tornillos de compresión.

Fracturas del maléolo medial:

- El tratamiento es controversial. En general, en una rotura del ligamento deltoideo, el astrágalo sigue al peroné. Las indicaciones para la fijación quirúrgica del maléolo medial incluyen una lesión concomitante de la sindesmosis, un ensanchamiento del espacio radiotransparente medial que persiste tras la reducción del peroné, la incapacidad para conseguir una

reducción adecuada del peroné o la persistencia de un desplazamiento medial de la fractura después de la fijación del peroné. Las fracturas del maléolo medial habitualmente pueden estabilizarse mediante tornillos de esponjosa o un obenque.

Fracturas del maléolo posterior:

- Las indicaciones son el compromiso de la superficie articular más de 25%, el desplazamiento mayor de 2 mm o la persistencia de una subluxación posterior del astrágalo. La fijación del maléolo posterior puede ser una alternativa a la fijación de la sindesmosis, puesto que el ligamento tibioperoneo posteroinferior permanece insertado en el fragmento. La fijación puede conseguirse por reducción indirecta seguida de la colocación de un tornillo de compresión anteroposterior, o una placa colocada posteriormente y/o tornillos a través de una incisión separada.

Fracturas de peroné proximales a la superficie articular de la tibia:

- Pueden necesitar una fijación de la sindesmosis. Tras fijar los maléolos medial y lateral, la sindesmosis se debe someter intraoperatoriamente a tensión traccionando del peroné en dirección lateral con un gancho óseo o forzando el tobillo en rotación externa. De esta forma puede demostrarse clínicamente la inestabilidad de la sindesmosis o mediante radioscopia intraoperatoria. La reducción de la articulación tibioperonea distal se mantiene mediante una gran pinza de reducción. A continuación se coloca un tornillo transindesmal 1,5 cm a 2,0 cm por encima de la superficie articular de la tibia, desde el peroné hasta la tibia. Hay controversia respecto al número de corticales (tres o cuatro) que debe alcanzar el tornillo y respecto al tamaño de éste (3,5 mm o 4,5 mm). También es controversial si es necesario o no colocar el tobillo en flexión dorsal durante la colocación del tornillo transindesmal. Una sindesmosis que se ha reducido de forma anatómica no puede comprimirse en exceso. La fijación del fragmento maleolar posterior puede evitar la necesidad de fijar la sindesmosis.

Fracturas del peroné muy proximales con rotura de la sindesmosis:

- Generalmente pueden tratarse mediante fijación de la sindesmosis sin reducción y estabilización directas del peroné. Sin embargo, hay que

asegurarse de que se ha restablecido la longitud y la rotación del peroné antes de fijar la sindesmosis.

- Tras fijar la fractura, se inmoviliza la extremidad en una férula de yeso muy almohadillada. La carga de peso progresiva se realiza en función del patrón de la fractura, de la estabilidad de la fijación, de la tolerancia del paciente y del criterio del cirujano.

Fracturas expuestas:

- Precisan un lavado y un desbridamiento urgentes en el pabellón.
- Puede utilizarse temporalmente un fijador externo hasta que las partes blandas estén en condiciones para una fijación definitiva.
- La fijación estable es una importante profilaxis para la infección y ayuda a la cicatrización de las partes blandas. Pueden dejarse placas y tornillos expuestos, pero deben hacerse todos los esfuerzos posibles para cubrir el material de osteosíntesis.
- Generalmente no es necesario utilizar el manguito de isquemia en estos casos, que además ocasiona una mayor inflamación pos quirúrgico y una posible lesión por reperfusión.
- En el postoperatorio se debe continuar con la profilaxis antibiótica.
- Pueden ser necesarios desbridamientos seriados para retirar los tejidos necróticos, infectados o comprometidos.[19]

4.4. Manejo posoperatorio.

Durante el posoperatorio la extremidad debe permanecer sobre elevada para minimizar el edema. En los pacientes que deben permanecer en cama, el marco puede suspenderse de la cama. El dolor y la curación de los tejidos blandos determinan que la instauración temprana de los movimientos comience recién después de 7 a 10 días. Durante este lapso, los pacientes con un marco hibrido deben permanecer con el pie en un estribo o un molde posterior. Una vez transcurrido este periodo, el molde solo se coloca por las noches. La incisiones quirúrgicas deben recubrirse con vendaje secos. El sitio de los clavos requiere dos curaciones diarias con hisopos de algodón embebidos en solución fisiológica hasta eliminar los restos visibles. Los vendajes deben rodear el sitio de la clavija para prevenir un efecto de pistón sobre los tejidos blandos y una acción irritante de la

clavija. No se recomienda aplicar bacitracina o cualquier otro tipo de ungüento oclusivo.

En todas las Fracturas interarticulares, el soporte del peso corporal está contraindicado durante las primeras 8 semanas. Después de trascurrido este periodo el paciente puede comenzar apoyar los dedos del pie. Los ejercicios con soporte del peso corporal total deben comenzar a los 3 meses. En el caso de fracturas extra articulares fijadas con marco del paciente puede comenzar a apoyar los dedos del pie en el posoperatorio inmediato.

Según la configuración de la fractura, el marco permanece colocado entre 3 y 6 meses. La durabilidad del marco suele estar determinada por el estado de las clavijas se después de transcurridas 10 a 12 semanas no se observa la formación del callo significativo debe considerarse la posibilidad de un injerto óseo profiláctico temprano de la metástasis, ya sea directo o postero lateral. La extracción temprana del marco puede conducir a una angulación retardada del hueso a pensar del enyesado y debe evitarse.[20]

4.5. Complicaciones.

- **Necrosis, dehiscencia e infección.** En este apartado se pueden englobar las complicaciones locales de la herida que ocurren fundamentalmente en los casos tratados quirúrgicamente. La necrosis de los bordes de la herida puede ser una complicación leve o por el contrario puede conducir a infecciones serias. Es más frecuente cuando se presentan abrasiones de piel o fragmentos óseos expuestos preoperatoriamente. La incidencia de estas complicaciones se puede disminuir retrasando la intervención quirúrgica para la resolución de la tumefacción, utilizando una técnica quirúrgica meticulosa, limitando el tiempo de torniquete o eliminando su uso y, cerrando la herida sin tensión. Cuando la necrosis marginal se observa postoperatoriamente, el objetivo del tratamiento es conseguir la consolidación sin desarrollar dehiscencias mayores de la herida o infección profunda. En la mayoría de los casos, un cuidado apropiado de la herida con antibióticos o sin ellos suele ser suficiente. La dehiscencia completa de la herida y la infección profunda están interrelacionadas. En este caso está indicado un tratamiento agresivo, la herida debe ser desbridada y si la articulación del tobillo está implicada se debe abrir y drenar. Idealmente se debe mantener la osteosíntesis hasta que el hueso consolide. Generalmente la

cicatrización por segunda intención es efectiva sin necesidad de injertos de tejido libre.[21]

- **Retardo de la consolidación.** Es una complicación poco frecuente en estas fracturas. El maléolo externo casi siempre consolida sin problemas. Incluso en fracturas de peroné conminutas tratadas con fijación con placas, consolida sin necesidad de injertos óseos. Las fracturas maleolares internas se pueden comportar peor. La mayoría de los casos de retardo de consolidación evolucionan espontáneamente hacia la consolidación tardía y en aquellos casos en que se presenta la seudoartrosis, suelen requerir una intervención quirúrgica que incluya desbridamiento del foco de fractura, injerto óseo y nueva osteosíntesis.
- **Intolerancia al material de osteosíntesis.** La retirada del material es muy frecuente y depende del paciente, la fractura y el traumatólogo. Las placas colocadas en la región lateral del peroné y los tornillos del maléolo interno con frecuencia se hacen prominentes tras la desaparición del edema. Los pacientes refieren con frecuencia dolor sobre el implante, rigidez y dolor en relación con la actividad. En un 75% hay disminución de las molestias tras la retirada pero, dado que se trata de una segunda intervención quirúrgica, sólo se realiza en pacientes que así lo quieran o aquellos con síntomas locales claros, siempre intentando hacerlo después de pasado un año desde la osteosíntesis.
- **Ulceras de decúbito**. Es una complicación asociada habitualmente a la presión ejercida por la férula de apoyo tras la intervención quirúrgica e incluso a veces antes de la operación. Es evitable la mayoría de las veces mediante el acolchado de la inmovilización, la movilización precoz y si se puede retirada de las férulas y la valoración frecuente de las heridas. Es de vital importancia evitarlas ya que son de difícil curación requiriendo en algunos casos incluso un injerto cutáneo para resolverlas.
- **Edema.** De nuevo, puede ser evitable con la movilización y rehabilitación precoz del paciente, aunque a veces no es así, sobre todo cuando el estado de la circulación venosa periférica previa a la cirugía no es la correcta [21]

4.6. Tratamiento farmacológico.

Existen una gran variedad de AINES que pueden ser utilizados como tratamiento de primera elección para el control del dolor.

Administrar paracetamol a dosis de 500 mg tabletas por vía oral cada 6 horas en los primeros 2 días y posteriormente, 500 mg cada 8 horas en los 3 días siguientes.

En pacientes con edema bimaleolar y dolor importante se recomienda usar un antiinflamatorio combinado con un analgésico (piroxicam más paracetamol o diclofenaco más paracetamol.

En pacientes con riesgo de sangrado de tubo digestivo o con condiciones particulares, que limiten el uso de los AINES, se sugiere individualizar el caso y considerar para el control del dolor con otras alternativas con menores efectos adversos, incluyendo los inhibidores específicos Cox-2.

4.7. Tratamiento conservador

Indicaciones del tratamiento conservador:

- Fracturas no desplazadas, estables, con integridad de la sindesmosis.
- Fracturas desplazadas en las cuales se consigue una reducción anatómica de la mortaja del tobillo.
- Paciente poli traumatizado o inestable en quien está contraindicado el tratamiento quirúrgico por el estado de la extremidad o del paciente.
- A los pacientes con una fractura estable se les debe colocar un yeso bota larga o una órtesis tipo bota corta y se autoriza la carga de peso en función de la tolerancia.
- En las fracturas desplazadas, si se consigue una reducción anatómica mediante manipulación cerrada, se coloca una férula posterior muy almohadillada con un componente en U durante los primeros días, mientras persiste la inflamación. A continuación se coloca un yeso inguino pédico durante 4 a 6 semanas para controlar la rotación y se realiza una evaluación radiológica seriada para asegurar que se mantiene la reducción y consolida. Si se observa que la cicatrización es adecuada, puede colocarse al paciente un yeso bota larga o una órtesis. Se limita la carga de peso hasta que la fractura consolida. La mayoría de las fracturas inestables se tratan mejor quirúrgicamente.[19]

4.8. Objetivos del tratamiento

- **Alineamiento:** La línea articular del tobillo es la unión formada por las superficies del maléolo externo, platillo tibial, y maléolo interno, que se articulan con la cúpula subyacente del astrágalo. La restauración de la línea

articular del tobillo es de crucial importancia para que la articulación del tobillo soporte el peso sin dolor. La restauración de la posición del astrágalo bajo el platillo es también crucial.

La pérdida de congruencia articular incluso por 1, en la articulación de tobillo, puede dar lugar a una artritis pos traumática a una incapacidad, dolor, y cojera importantes, a largo plazo. [23]

- **Estabilidad:** La reconstrucción de los maléolos internos, externos, y posterior es crucial para la estática (de pie)y estabilidad dinámica(caminando) de la articulación del tobillo. La reconstrucción o cicatrización de las estructuras ligamentosas, que pueden haber sido dañadas en una fractura, es también importante para la estabilidad dinámica del tobillo, y la distribución correcta de las fuerzas durante la marcha. Esto es especialmente importante para aquellos pacientes con inestabilidad repetida, en los que los ligamentos pueden precisar una reconstrucción quirúrgica.
- **Amplitud de movimiento:** Restablecer por completo los grados de movimiento de la articulación de tobillo en todos los planos. Una estabilización o reducción inadecuada de la articulación o reducción inadecuada de la articulación de tobillo puede dar lugar a una pérdida de movilidad significativa, y, específicamente, en la flexión plantar o en la dorsiflexión. Una perdida residual de la amplitud de movimiento de la articulación tibio astragalina (tibio tarsiana) puede incrementar la tensión sobre la articulación subastragalina y las articulaciones mediotarsianas, debido a que estas compensan la perdida de movilidad de la articulación tibiotarsiana.
- **Fuerza muscular:** Mejorar la fuerza de los músculos afectados por la fractura o por la inmovilización posterior. Musculatura comprometida, son flexores plantares del tobillo, dorsiflexores del tobillo y el pie. inversores del pie, peroneo largo, peroneo corto.
- **Movimiento:** Restaurar la marcha al nivel previo a la lesión.
- **Tiempo previsto para la consolidación ósea:** Fracturas maleolares extra articulares (aisladas de maléolo externo): de seis a diez semanas. Fracturas maleolares interarticulares (Bimaleolares, trimaleolares, equivalentes

bimaleolares, y maleolares, y maleolares internas): de ocho a doce semanas.

- **Lesiones de tendones y ligamentos.**

  Aunque las lesiones tendinosas no son comunes en las fracturas de tobillo, los tendones puedes quedar atrapados en el foco de fractura. Se debe considerar la reparación quirúrgica de cualquier lesión tendinosa debida a un traumatismo en el tobillo. Si los tendones desplazados impiden la reducción, estos deben colocarse en su posición correcta en el acto quirúrgico.

  Una lesión completa del complejo ligamentoso colateral externo puede tratarse de forma conservadora; la reparación quirúrgica no ha demostrado una mejora de la funcionabilidad del tobillo. Sin embargo, si un paciente presenta inestabilidad delataría, con esguinces de tobillo frecuentes, la reconstrucción de este complejo ligamentoso externo previene una lesión recidivante, tipo inversión, de la articulación del tobillo.

- **Carga de peso:** Inicialmente no se permite la carga de peso ni con una reducción y fija interna, ni con férula, excepto en el caso de las fracturas peroneales aislada no desplazadas. Después de una fijación interna estable, el paciente no debe soportar peso durante 6 semanas, y después debe comenzar una carga progresiva cuando ya esté suficientemente consolidada.

- **Marcha**

  Fase de apoyo.

  La fase de apoyo comprende el 60% del ciclo de la marcha

  Golpe de talón.

  Cuando el peso se trasfiere a través del platillo tibial sobre la superficie del astrágalo, los pacientes que han tenido fracturas interarticulares pueden tener dolor. Un paciente que ha estado inmovilizado durante mucho tiempo y tiene una debilidad de los dorsiflexores experimenta dolor muscular y puede tener una caída brusca del pie inicial. Cualquier lesión de la superficie cartilaginosa del platillo tibial o astragalina que provoca molestias, debido a que el peso se aplica sobre una pequeña zona del cartílago articular que permanece intacta.

Apoyo del pie.

El dolor continúa a medida que la tibia rota sobre el astrágalo transfiriéndolo el peso hacia la zona media del pie. En este momento, los flexores plantares se contraen y pueden producirse dolor y tensión en la parte posterior de la pantorrilla. El grupo muscular anterior está debilitado y sufre un alargamiento excéntrico para permitir que la planta del pie alcance suelo; esto puede ser doloroso. Además, la capsula articular esta tensa, y le estiramiento durante la carga provoca dolor.

Fase de balanceo.

La fase de balanceo comprende el 40% del ciclo de la marcha. En la fase de balanceo los dorsiflexores deben levantar los dedos del pie. Esto genera fuerzas a trasvés de la articulación del tobillo que pueden producir molestias. Como el levantamiento del pie no es correcto y los pacientes tienden a intentar limitar la dorsiflexión la flexión plantar, deben compensarlo mediante la flexión de la rodilla para permitir que el pie se separe del suelo.[23]

4.9. Rehabilitación de fractura bimaleolar de tobillo (quirúrgico)

I Etapa: post operatorio inmediato (1-3 semanas)

- **Alivio del dolor y edema.**

  Compresas frías si es posible cercana a la cirugía así como también movilizaciones activas asistidas y libres de articulaciones vecinas.

- **Mejorar y mantener RAM.**

  Movilización activo asistida o libre de dedos de pie, rodilla y cadera. los pacientes con férulas de pierna completa deben realizar ejercicios activos en los grados de movilidad de las articulaciones metatarso falángicos.

  Los pacientes que han tenido una fijación interna pueden permanecer después con un vendaje postoperatorio corto en la pierna y pueden comenzar a realizar

movimientos en los grados de movilidad de la articulación de la rodilla y los metatarsos falángicos.

Si se ha alcanzado una fijación estable, y existe una buena reserva ósea el paciente puede comenzar a realizar movimientos en todos los planos del tobillo en forma precoz.

- **Mejorar y mantener fuerza muscular.**

  Se realizan ejercicios isométricos de cuádriceps y ejercicios isotónicos de cadera**.**

  Los movimientos repetidos de los dedos del pie fortalecen los flexores y extensores a nivel del tobillo.

  No se debe recomendar el fortalecimiento directo de los dorsiflexores, flexores plantares, inversores, ni eversores del tobillo.

- **Mejorar y mantener sensibilidad y propiocepción.**

  En esta etapa no se realiza este tipo de trabajo.

- **Mejorar y mantener función**

  No se realiza apoyo ni carga en miembro afectado. Para el traslado utiliza muletas o andador. Todas las fracturas se den mantener en descarga excepto las fracturas no desplazadas de la porción distal del peroné. Se les enseña a los pacientes a cambiar la postura utilizando sistemas de ayuda como las muletas, sin cargar peso sobre la extremidad lesionada. Los pacientes deben empezar a ponerse el pantalón primero por la pierna lesionada y quitárselo primero de la sana.

- **Prevenir complicaciones.**

  Observar las heridas abiertas que necesitan curas informar al personal encargado. Elevar el miembro afectado.

  Prestar especial atención si el paciente se queja de dolor, parestesias, y molestias por la férula.

  Realizar radiografías en proyección antero posterior lateral y de la mortaja para examinar cualquier falta de reducción y valorar el material de osteosíntesis.

II Etapa: post operatorio ambulatorio (4-6 semanas)

- **Alivio del dolor y edema.**

  Compresas frías, corrientes analgésicas de 80 y 120 Hz de las modalidades TENS o Interferencial en rodilla y pantorrillas, laser pulsado, masaje de drenaje en caso conserve la inflamación todavía.

- **Mejorar y mantener RAM**

  Continuar con los movimientos de las articulaciones metatarso falángicas y de la rodilla. Si el paciente ha tenido una fijación interna y ahora está sin férula se pueden realizar movimientos activos de dorsiflexión y flexión plantar según tolerancia, así como también se debe añadir movimientos suaves de inversión y eversión en el tobillo. Esto ayuda a prevenir la rigidez de la capsula articular del tobillo. La hidroterapia ayuda a disminuir la rigidez en el tobillo durante los movimientos.

  Mejorar y mantener fuerza muscular.

  Continuar con ejercicios isométricos de los dorsiflexores y flexores plantares. El paciente debe continuar con el fortalecimiento de los cuádriceps. Si se ha retirado la férula, comenzar con el fortalecimiento de los peroneos, tibial posterior, tibial anterior, mediante ejercicios de inversión y eversión.

- **Mejorar y mantener sensibilidad y propiocepción.**

  los pacientes a los que se le había puesto una fijación interna y que presentan en este momento una consolidación correcta pueden comenzar a cargar peso sobre los dedos de la extremidad lesionada.

  A los pacientes que habían tenido lesión importante de las partes blandas y que se trataron con fijación externa, se les debe retirar la fijación y se debe colocar un vendaje protector o férula y permanecer sin cargar peso.

- **Mejorar y mantener función**

  Los pacientes a los que se le permite una carga parcial de peso sobre los dedos

pueden utilizar la extremidad lesionada durante los desplazamientos, utilizando muletas para el equilibrio y apoyo.

- **Prevenir complicaciones.**

  La mayor parte de la inflamación de las fracturas agudas ya se debe haber resuelto.

III. Etapa: Rango articular y fuerza muscular no funcional. (6-8 semanas)

- **Alivio del dolor y edema**

  Compresas frías o calientes según convenga, corrientes analgésicas de 80 a 120 Hz de las modalidades TENS o Interferenciales, laser pulsado, ultrasonido pulsado, magnetoterapia, masaje de drenaje movilizaciones en articulaciones aledañas.

- **Mejorar y mantener RAM**

  Movilización pasiva y activa libre de rodilla, tobillo y pie.

- **Mejorar y mantener fuerza muscular.**

  Se realizan ejercicios isotónicos según tolerancia de cadera, rodilla y tobillo.

- **Mejorar y mantener sensibilidad y propiocepción.**

  Ejercicios en cadena cinética cerrada, ejercicios de equilibrio sobre pie afectado a nivel piso.

- **Mejorar y mantener función.**

  Todas las fracturas tratadas con fijación interna, así como las fracturas sin desplazar de la porción distal del peroné pueden comenzar con una carga progresiva, si existe evidencias de consolidación y el foco de fractura no presenta dolor a la exploración.

- **Prevenir complicaciones.**

  Observar el tipo y forma de cicatriz para prevenir adherencias que no altera el rango articular del tobillo.

IV Etapa: rango articular y fuerza muscular funcional (8-12 semanas)

- **Alivio del dolor y edema**

  Ultrasonido continuo, laser pulsado, masaje de drenaje.

- **Mejorar y mantener RAM**

  Movilización activo libre y resistido de rodilla, tobillo y pie.

- **Mejorar y mantener fuerza muscular.**

  Se realizan ejercicios isotónicos en todos los planos de movimiento según tolerancia de cadera, rodilla y tobillo.

- **Mejorar y mantener sensibilidad y propiocepción.**

  Ejercicios en cadena cinética cerrada, abierta; equilibrio sobre el pie afectado en tablas basculantes.

- **Mejorar y mantener función.**

  Apoyo en carga total.

- **Prevenir complicaciones**

  Continuar con la etapa posterior.

UNIVERSIDAD INCA GARCILASO DE LA VEGA 1964

CONCLUSIÓNES

- El objetivo primario en el tratamiento de las fracturas y luxación del tobillo es conseguir la consolidación de la fractura y la recuperación de la función normal.
- Las fracturas del tobillo comprenden un espectro amplio de lesiones que va desde las fracturas no desplazadas o mínimamente desplazadas y estables que pueden tratarse de forma conservadora hasta fracturas desplazadas que precisan de intervención quirúrgica.
- Aunque persisten algunas controversias, los principios generales y técnicas para el tratamiento quirúrgico de las fracturas de tobillo están bien establecidos.
- Es importante evitar errores frecuentes: colocación de vendaje compresivo en las primeras horas; infrautilización o sobre utilización de férulas de escayola y vendajes funcionales en el tratamiento de urgencias, apoyo precoz del miembro sin valoración funcional previa.
- En el tratamiento a veces prolongado del paciente, la rehabilitación ocupa un lugar preponderante. Está basada en técnicas de fortalecimiento, propiocepción y mantener, mejorar rangos articulares.
- El objetivo final es conseguir que cada paciente recupere un tobillo libre de adherencias, móvil y estable.

RECOMENDACIONES Y PROYECCIONES

- Se deben de eliminar las posibles cargas sobre la articulación afectada durante un periodo de 24 a 48 horas.
- El hielo es un antiinflamatorio natural. Debemos aplicar frío durante las primeras 48 horas cada 2 horas 15 minutos.
- Se debe comprimir la zona lesionada con un vendaje elástico. Éste protege el ligamento lesionado y reduce la inflamación. La tensión del vendaje debe ser firme y uniforme, evitando aprietes excesivos.
- Es conveniente elevar la zona lesionada por encima del nivel del corazón. Cuando esté sentado o durmiendo, coloque dos almohadas bajo el tobillo.
- Movilización temprana: Aumento paulatino del rango de movimiento de la articulación.
- Se recomienda utilizar calzado cómodo, cerrado y que sujete el pie sano.
- Durante las primeras semanas debe evitar la carga sobre la extremidad afecta; eso significa que puede realizar la de ambulación con ayuda de andador/muletas, estando sólo permitido el roce del pie con el suelo.
- No es recomendable caminar apoyando el peso sobre la extremidad afecta.
- Medicación con ibuprofeno o paracetamol para el dolor y la hinchazón.

UNIVERSIDAD DE LA VEGA
INCA GARCILASO
1964

BIBLIOGRAFÍA

1. Kellamj, Waddell j: Fractures of the distal tibial metaphysic with intra articular extension the distal fracture. J Trauma 1979; 19:593
2. Ruedit, Allgower M: Fractures of the lower end of the tibia into the ankle joint. Injury 1969;1:92
3. Rouviere, Henri, Delma Andrés. ``Anatomía Humana.`11th ed. Masson SA, editor. Barcelona; 2005. 2
4. Kapandji. Fisiología articular. 6ª edición. Editorial Panamericana. Tomo 2
5. López Nombela J, Llanos Alcázar LF. El pie óseo. En: Núñez-Samper M, Llanos Alcázar LF (coord.)Biomecánica, medicina y cirugía del pie. Barcelona: Masson; 1997. p. 24-32.
6. Sous Sánchez JORNG y cols. ``Bases Biomecánica del Tobillo.`` Canar Medicas y Quirt. 2011;8.
7. Borreli J. Torzilli S: Effect of impact load on articular cartilage: Development of an intra articular fracture model. J Orthio Trauma 1997;11:314
8. Zadegan F, Raould, A, Hannouche D. Fracturas maleolares del adulto y luxaciones del tobillo. EMC - Aparato locomotor. 2014: 47 (2)
9. Fabiola Flores A. c, Oscar Ardiles C. d, Daniel Ríos Q. c Rev. Chil. Radiol. vol.22 no.3 Santiago set. 2016
10. Hoppenfeld Stanley M., ``Fracturas Tratamiento y Rehabilitación.`` Wilkins LW&, editor. Madrid España; 2004.
11. Campbell, Crenshaw A. ‘Operative Orthopedics. `` 11th ed. Book MY, editor. Philadelphia Pennsylvania; 2008.
12. Rock Wood & Green. ``Fracturas en el Adulto.`` 5th. ed. MARBAN SL, editor. Madrid España; 2007.
13. Borreli J. Torzilli S: Effect of impact load on articular cartilage: Development of an intra articular fracture model. J Orthio Trauma 1997;11:314
14. Borobia C. Valoración del daño corporal. Miembro inferior. Barcelona: Elsevir Masson. 2007: 277-286.
15. K. buckup, J. buckup, Pruebas clínicas para patología ósea, articular y síntomas, 5taedición (2012).
16. Hoppenfeld Stanley M., ``Fracturas Tratamiento y Rehabilitación.`` Wilkins LW&, editor. Madrid España; 2004.

17. Dirschl, Adams G; A Critical assessment of factors irfluencingrealiability in the classification of fractures, using fractures of the tibial plafond as a model. J Orthop Trauma 1997; 11; 471.
18. Martin JS, Marsh JL; Assessment of the AO/ASIF fracture clarification for the distal tibia. JOrthop Trauma 1997; 11:477.
19. Campbell, Crenshaw A. ``Operative Orthopedics'.`` 11th ed. Book MY, editor. Philadelphia Pennsylvania; 2008.
20. Ruidi-Murphy. ``Principio de AO en el Tratamiento de las Fracturas.`` 8th ed. Harder Y, editor. España; 2003.
21. Martín García F, Navarro Navarro R, Rodríguez Álvarez JP, Chirino Cabrera A, Navarro García R. Reparación de lesiones del ligamento deltoideo en fracturas de maléolo externo: revisión en nuestro centro. Canarias Médica y Quirúrgica 2008; 5 (15): 9-15.
22. Marsh JL. Fracturas de tobillo. En: Bucholz RW (Ed). Rock Wood Green. Fracturas en el adulto. Madrid: Marbán; 2003: 2001-2090.
23. Hoppenfeld Stanley M., ``Fracturas Tratamiento y Rehabilitación.`` Wilkins LW&, editor. Madrid España; 2004.
24. Hoppenfeld Stanley M., ``Fracturas Tratamiento y Rehabilitación.`` Wilkins LW&, editor. Madrid España; 2004.
25. Rehabilitación de la fractura de tobillo en adultos (Revisión Cochrane traducida). Cochrane Data base of Systematic Reviews 2012 Issue 11.
26. Pereira MT et al. Rehabilitación en las fracturas de tobillo: resultados. Rehabilitación (Madr). 2002; 36 (5): 257-262.
27. Rehabilitación de la fractura de tobillo en adultos.Cochrane Data base of Systematic Reviews 2012 Issue 11.
28. Zadegan F, Raould, A, Hannouche D. Fracturas maleolares del adulto y luxaciones del tobillo. EMC - Aparato locomotor. 2014: 47 31(3):430–433.
29. Yaniel Truffin Rodriguez, Rafael Esmandy Gámez Arregoitía, Tratamiento quirúrgico de una fractura trimaleolares de tobillo diagnosticada a las seis semanas de la lesión. Medisur vol.13 no.6 Cienfuegos nov.-dic. 2015

ANEXO 1

FIGURA 1: ANATOMÍA DEL TOBILLO.

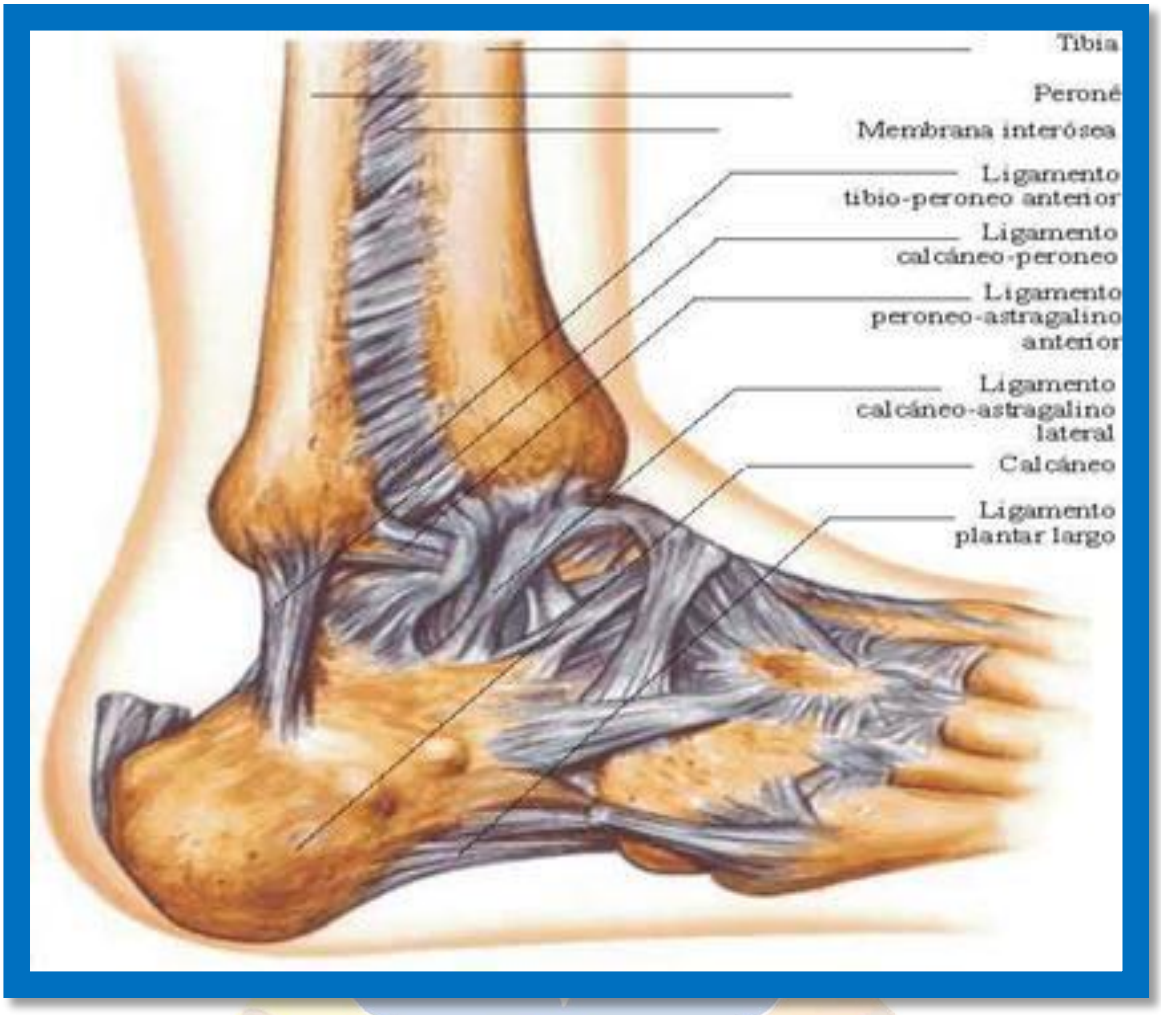

La articulación del tobillo queda conformada por los extremos distales de la tibia y peroné, que encaja en forma muy ajustada con el cuerpo del astrágalo.

Los ligamentos son bandas de tejido conjuntivo fibroso muy sólido y elástico que une los huesos entre ellos en el seno de una articulación.

El ligamento permite el movimiento, pero evita también mover los huesos de modo excesivo lo que previene las luxaciones en caso de movimientos forzados.

ANEXO 2

FIGURA 2: BIOMECÁNICA DEL TOBILLO.

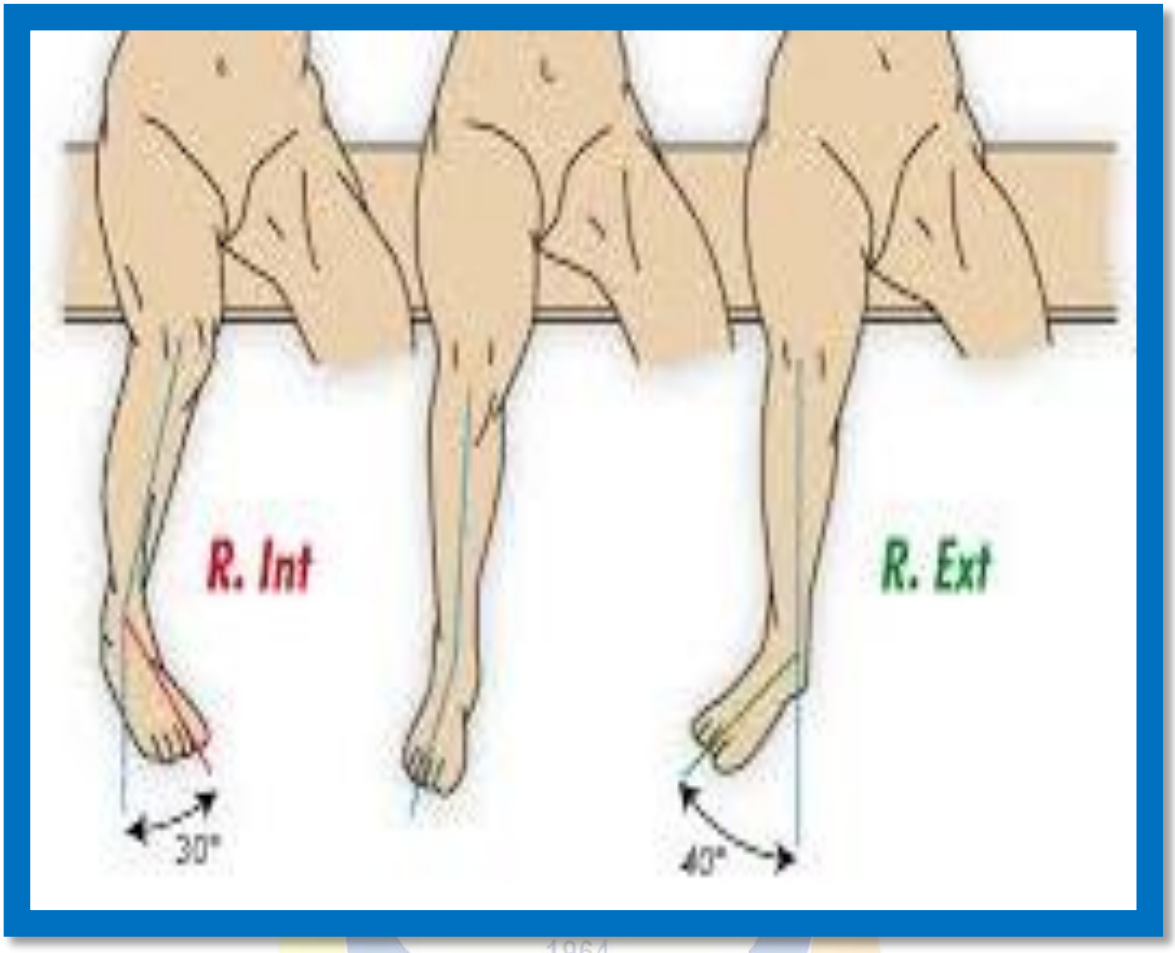

La articulación tibio peroné astragalina solo posee movimientos en el plano sagital de flexión y extensión (flexión plantar y flexión dorsal) y movimientos especiales llamados eversión e inversión (similar a la pronación y supinación del antebrazo), que se experimenta en el pie se desarrollan entre el astrágalo, calcáneo y escafoides articulación subastragalina y calcáneo escafoidea.

ANEXO 3
FIGURA 3: PRUEBAS FUNCIONALES
PRUEBA DE INCLINACION ASTRAGALINA

Objetivo: Valorar la integridad del ligamento peroneocalcaneo.

Posición del paciente: En decúbito lateral contra lateral, rodilla en ligera flexión para favorecer la relajación del tríceps sural. Pie fuera de la mesa de reconocimiento y tobillo a estudiar en posición neutra.

ANEXO 4
FIGURA 4: PRUEBAS FUNCIONALES
PRUEBA DE CAJON ANTERIOR

El examinador recoge en su mano caudal el calcáneo, de modo que la planta del pie queda enfrentada a la cara anterior de su antebrazo. Con la mano cefálica abarca el tobillo del paciente sobre la cara anterior de los maléolos. Provoca una tracción anterior del pie evitando cualquier movimiento del segmento de la pierna.

ANEXO 5

FIGURA 5: TRATAMIENTO FISIOTERAPEUTICO

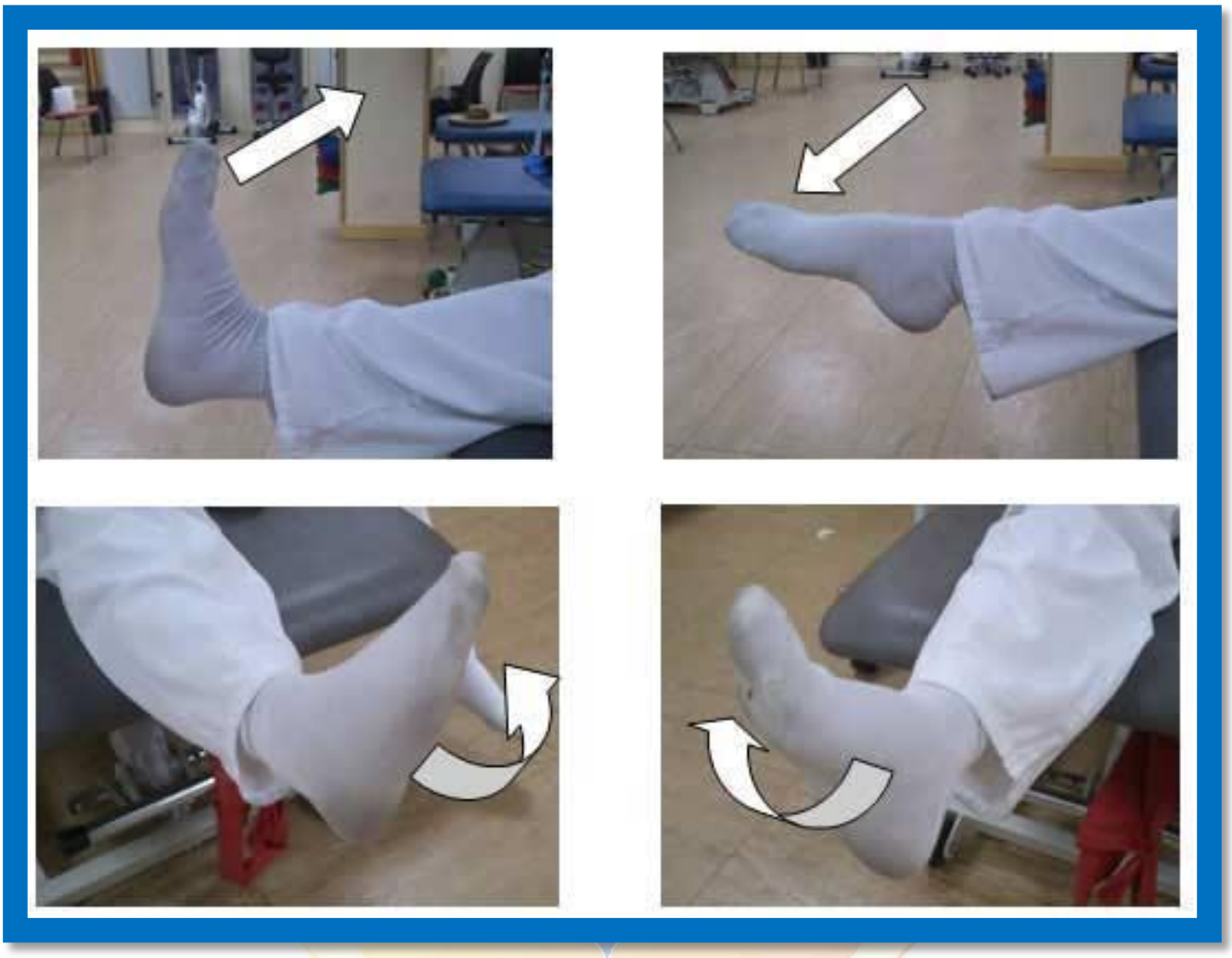

Ejercicio para amplitud articular en flexión dorsal, plantar, pronación y supinación.

Realizaremos movimientos de tobillo hacia la flexión y la extensión en toda la amplitud posible. También los haremos hacia los lados a través del movimiento del tobillo como se ve en las fotografías. Los más comunes llamados pasivos libres.

ANEXO 6

FIGURA 6: TRATAMIENTO FISIOTERAPEUTICO

Ejercicio para mejorar y mantener fuerza muscular.

Realizaremos ejercicios con banda elástica para mantener y mejor fuerza muscular. A nivel de rodilla

ANEXO 7

FIGURA 7: TRATAMIENTO FISIOTERAPEUTICO

Mejorar y mantener fuerza muscular.

Se realizan ejercicios isométricos de cuádriceps y ejercicios isotónicos de cadera**.**

Los movimientos repetidos de los dedos del pie fortalecen los flexores y extensores a nivel del tobillo.