



**Universidad Inca Garcilaso De La Vega**

**Facultad de Tecnología Médica**

**Carrera de Terapia Física y Rehabilitación**



# **HALLUX VALGUS: ENFOQUE EN TERAPIA MANUAL ORTOPÉDICA**

**Trabajo de investigación**

Trabajo de Suficiencia Profesional

Para optar por el Título Profesional

**VARGAS VEGA, Gabriela Yadira**

**Asesor:**

ARAKAKI VILLAVICENCIO, José Miguel Akira

**Lima – Perú**

**Julio - 2017**



**HALLUX VALGUS: ENFOQUE EN TERAPIA  
MANUAL ORTOPÉDICA**





## **DEDICATORIA**

Este trabajo va dedicado a Dios, a mi familia María, Nilvio, Eduardo, Susana porque a pesar de todo siempre están ahí apoyándome en cada paso que doy, gracias por aguantar tanto tiempo mi ausencia en casa y hacerme sentir feliz, aunque apenas estuviera en ella y la extinta Mariela porque tengo el reflejo de sus virtudes y sus deseos de superación.



## **AGRADECIMIENTO**

A Dios por haberme brindado la oportunidad de llegar hasta este punto de gozar mi realización profesional, a mis docentes que me brindaron sus conocimientos y enseñanzas, además a mis familiares y amistades por el apoyo moral que han aportado para seguir avanzado en mi carrera profesional.

# TABLA DE CONTENIDO

INTRODUCCIÓN .....	2
CAPÍTULO I: HALLUX VALGUS.....	3
1.1 DEFINICIÓN .....	3
1.2 HISTORIA .....	3
1.3 ETIOLOGÍA .....	3
1.4 FISIOPATOLOGÍA .....	3
CAPÍTULO II: DATOS EPIDEMIOLÓGICOS .....	5
CAPÍTULO III: REVISIÓN ANATÓMICA Y BIOMECÁNICA RELACIONADA AL HALLUX VALGUS .....	6
3.1 ANATOMÍA .....	6
3.1.1 Anatomía funcional .....	6
3.1.2 Músculos.....	6
3.1.3 Cápsula articular y engrosamientos capsulares .....	7
3.1.4 Ligamentos .....	7
3.1.5 Estabilidad .....	8
3.1.6 Movimientos.....	8
3.1.7 Marcas de la superficie y palpación .....	9
3.2 ANATOMÍA PATOLÓGICO .....	9
3.2 BIOMECÁNICA.....	11
CAPÍTULO IV: DIAGNÓSTICO .....	12
4.1 EXAMINACIÓN SUBJETIVA (ANAMNESIS).....	12
4.2 EXAMINACIÓN FÍSICA .....	12
4.2.1 Observación.....	12
4.2.2 Inspección.....	12
4.2.3 Palpación .....	12
4.2.4 Movilidad .....	13

4.3 ESTUDIO DE IMÁGENES.....	13
4.3.1 Radiografía .....	13
CAPÍTULO V: TRATAMIENTO .....	15
5.1 TRATAMIENTO QUIRÚRGICO .....	15
5.2 TRATAMIENTO FARMACOLÓGICO .....	19
5.3 TRATAMIENTO CONSERVADOR.....	19
5.4 TRATAMIENTO FISIOTERAPÉUTICO.....	20
CAPÍTULO VI: TERAPIA MANUAL DEL HALLUX VALGUS .....	22
BIBLIOGRAFÍA .....	24
CONCLUSIONES .....	30
ANEXOS .....	31
ANEXO 1: Tarsometatarsal, metatarsofalángico e interfalángicas del pie.....	31
ANEXO 2: En esta radiografía, los dos huesos sesamoideos se pueden ver fácilmente sentados en la cabeza del primer metatarsiano .....	31
ANEXO 3: Articulación metatarsofalángica que muestra la disposición de los ligamentos colaterales y plantares.....	32
ANEXO 4: La relación de los ligamentos plantares con los ligamentos transversales metatarsianos profundos.....	32
ANEXO 5: Vista medial del segundo dedo que muestra los movimientos de la articulación interfalángica y metatarsofalángica.....	33
ANEXO 6: Superficies articulares de las articulaciones interfalángicas vistas desde el aspecto plantar.....	33
ANEXO 7: Anatomía Patológica .....	34
ANEXO 8: Eje de movimiento vertical y horizontal de las articulaciones metatarsofalángica .....	34
ANEXO 9: Proyección dorsoplantar o anteroposterior .....	35
ANEXO 10: Grados de deformidad del hallux valgus.....	35
ANEXO 11: Proyección de Walter-Müller.....	36



ANEXO 12: Ángulo de hallux en huella plantar .....	36
ANEXO 13: Exostectomías simples .....	37
ANEXO 14: Procedimientos sobre la falange proximal .....	38
ANEXO 15: Procedimientos distales.....	39
ANEXO 16: Artroplastia metatarsfalángica .....	41
ANEXO 17: Artrodesis metatarsocuneana .....	42
ANEXO 18: Técnica Lelievre.....	43
ANEXO 19: Cirugía percutánea .....	43
ANEXO 20: Dorsiflexión con banda de resistencia elástica .....	44
ANEXO 21: Enrollar la toalla.....	44



## **RESUMEN**

El hallux valgus es una deformidad común del pie caracterizada por la subluxación progresiva y la ampliación ósea medial de la primera articulación metatarso falángica, de origen multifactorial, entre las causas tenemos las intrínsecas, extrínsecas, la predisposición genética. Su prevalencia es difícil de determinar, el diagnóstico se da mediante examinación subjetiva, examinación física y estudios radiológicos, el tratamiento se basa en fármacos, quirúrgico, conservador y fisioterapéutico incluyendo la terapia manual, el más efectivo es la combinación de todas ellas.

**Palabras claves:** Hallux valgus, terapia manual, terapia física

## **ABSTRACT**

The hallux valgus is a common deformity of the foot characterized by progressive subluxation and medial bone enlargement of the first phalangeal metatarsal articulation, of multifactorial origin, among the causes we have the intrinsic, extrinsic, genetic predisposition. Its prevalence is difficult to determine, the diagnosis is given by subjective examination, physical examination and radiological studies, treatment is based on drugs, surgical, conservative and physiotherapeutic including manual therapy, the most effective is the combination of all of them.

**Keywords:** Hallux valgus, manual therapy, physical therapy

## INTRODUCCIÓN

El hallux valgus es la desviación en valgo del dedo mayor y una desviación medial del primer metatarsiano. Frecuentemente esta desviación del dedo se asocia a una pronación (rotación interna) del mismo. Comúnmente esta deformidad es progresiva evolucionando a una subluxación del dedo. Ocasionalmente, debido a la presión lateral que ejerce el dedo, se desarrollan secundariamente afecciones en los dedos menores y la planta del pie. Entre estas se encuentran dedo en garra y en mazo, metatarsalgia (dolor plantar en la cabeza de los metatarsianos), sinovitis y neuropatías intermetatarsianas (1). También se ha relacionado con el deterioro de los patrones de marcha (2) ya que la primer articulación metatarsofalángica transporta aproximadamente 119% del peso corporal de un individuo con cada paso (3) y la falta de equilibrio (4). El síntoma típico es el dolor en la prominencia medial en la cabeza del primer metatarsiano (5).

La cuestión relacionada con los factores de riesgo del hallux valgus, constituye una problemática vigente actualmente en el mundo sustentado por estudios realizados en Estados Unidos, Reino Unido y México (5). Tiene una prevalencia de entre 10% y 20% en la población y 90% de los pacientes consultantes son de género femenino (6,7), por los zapatos con taco y en punta ya que son los que mayor presión generan sobre la zona de la primera articulación metatarsofalángica (1).

Es más frecuente en mujeres, sobre todo en aquellas que utilizan zapatos estrecho (terminado en punta); con tacón mayor a 7cm (8). La presencia de hallux valgus en menores de edad, se asocia con trastornos neurológicos enfermedades de la colágena. Cuando existe predisposición familiar se le denomina hallux congénito. El hallux valgus juvenil, se presentar en cualquier momento de la niñez y hasta que se presenta a madurez esquelética del pie, lo que ocurre éntrelos 17-20 años de edad, por lo regular en forma asintomática, se considera precursor del hallux sintomático en edad adulta (9).

Mediante la historia clínica, la exploración del pie y las radiografías se puede diagnosticar el hallux valgus.

Para la patología tenemos distintos tratamientos como el conservador u ortopédicos para ayudar a reducir el dolor y mejorar la función, el tratamiento farmacológico y tratamiento quirúrgico.

# **CAPÍTULO I: HALLUX VALGUS**

## **1.1 DEFINICIÓN**

Hallux valgus es una deformidad estructural resultante de la contractura de varias estructuras periarticulares de la primera articulación metatarsofalángica (10) caracterizada por la subluxación progresiva (11).

## **1.2 HISTORIA**

Clásicamente se atribuye a Laforest (1782), cirujano del rey Luis XVI su descripción inicial, pero Schnepf cita descripciones anteriores realizadas por Legran (1731) en su obra *La toilette des pieds* y por Rouselot (1769) en *L'art de soigner les pieds*. Pero fue en 1981 Carl Hueter, un cirujano ortopédico alemán, quien asigna por primera vez a esta deformidad el término Hallux Abducto Valgus (12).

## **1.3 ETIOLOGÍA**

La etiología del hallux valgus debemos considerarla como de origen multifactorial; se han postulado múltiples teorías, pero ninguna ha sido aceptada unánimemente por la comunidad médica (1).

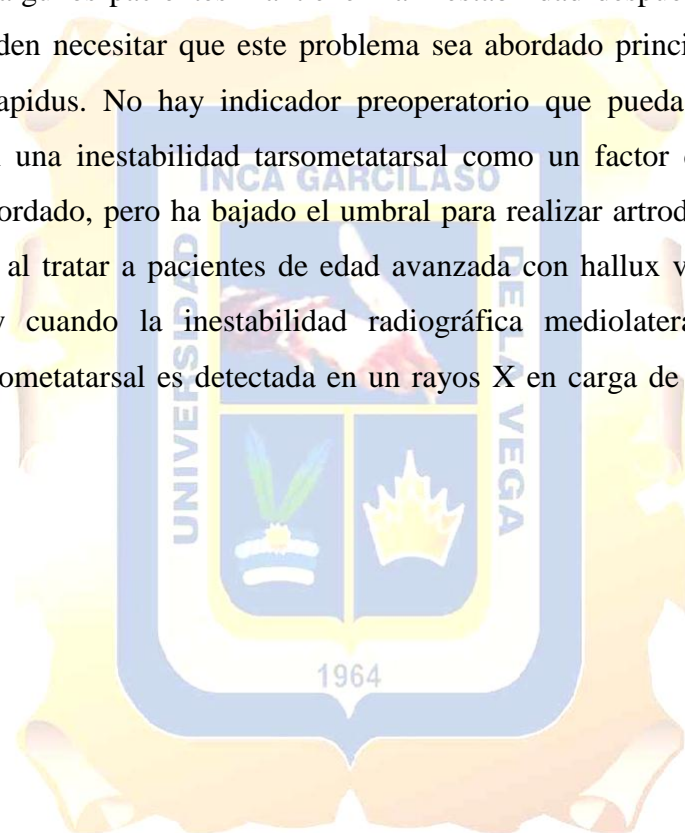
Entre las causas tenemos las intrínsecas se pueden mencionar: inestabilidad cuneometatarsiana, inestabilidad metatarsofalángica y del complejo sesamoideo, insuficiencia de la cápsula/complejo ligamentario medial metatarsofalángico, desbalance muscular del complejo muscular del primer dedo incluyendo flexores largo y corto y extensor largo del hallux (1), las extrínsecas que es el uso de zapato estrecho (8), la predisposición genética y los trastornos neuromusculares como la parálisis cerebral y accidente cerebrovascular (13).

## **1.4 FISIOPATOLOGÍA**

El primer dedo es un matriz axial inherentemente inestable que depende de un equilibrio entre sus estabilizadores estáticos (cápsula, ligamentos y fascia plantar) y dinámicos (peroneo largo y pequeños músculos del pie) para mantener su alineación. En algunos pies, existe una predisposición genética para una alineación ósea no lineal o una laxitud de los estabilizadores estáticos que interrumpe este equilibrio. Las variantes del metatarsiano anatómico han sido sugeridas como un papel importante en el hallux, como un primer metatarsiano largo, una articulación redondeada y el metatarsus primus varus. A través de esta predisposición genética los factores extrínsecos desempeñan un papel como factores contribuyentes, incluyendo el desgaste del calzado (zapatos de

tación altos y zapatos estrechos) y excesivo soporte de peso. Una vez que la cabeza metatarsiana comienza a escapar del control ligamentoso y muscular, los tendones extrínsecos se convierten en una fuerza de deformación. El ligamento transverso profundo y el músculo aductor mantienen la falange en su lugar, mientras que el incompetente ligamento metatarsosesoideo medial y el ligamento colateral medial permiten que la cabeza metatarsiana se desplace varo (14).

Aunque los autores concuerdan con Coughlin que la primera inestabilidad cuneometatarsal es secundaria a la deformidad y se corrige después de la cirugía, ellos consideran que algunos pacientes mantienen la inestabilidad después de la corrección adecuada y pueden necesitar que este problema sea abordado principalmente por una artrodesis de Lapidus. No hay indicador preoperatorio que pueda predecir qué los pacientes tienen una inestabilidad tarsometatarsal como un factor contribuyente que tiene que ser abordado, pero ha bajado el umbral para realizar artrodesis en este nivel, específicamente al tratar a pacientes de edad avanzada con hallux valgus grave y por calidad ósea, y cuando la inestabilidad radiográfica mediolateral de la primera articulación tarsometatarsal es detectada en un rayos X en carga de peso preoperatoria (14).



## CAPÍTULO II: DATOS EPIDEMIOLÓGICOS

Aunque el hallux valgus ha ganado considerable atención en la literatura histórica y reciente, varios autores han destacado el hecho de que una verdadera estimación de la prevalencia es difícil determinar (11,15). Un amplio rango de estimaciones de prevalencia de hallux valgus se ha presentado en una multitud de informes independientes. Las encuestas nacionales de salud en los Estados Unidos han reportado una prevalencia de 0,9% en todos los grupos de edad (16), mientras que un estudio más reciente en el Reino Unido reportó una prevalencia de 28,4% en los adultos (11). Las investigaciones realizadas en poblaciones de edad avanzada han indicado tasas de prevalencia de hasta el 74% (17). Los estudios individuales han informado de que la prevalencia aumentó con la edad y fue mayor en las mujeres 30% en comparación con los hombres 13% (11,18,19). Se ha descrito hasta un 94% en madres con hijos con hallux valgus que se hizo evidente posterior a la Segunda Guerra Mundial, cuando aumentó la incidencia de HV en mujeres japonesas al comenzar a usar zapatos en punta y con taco (20).

Aunque la deformidad se puede desarrollar en pacientes sin antecedentes familiares, existen casos con características hereditarias definidas, fundamentalmente en el hallux valgus juvenil donde se encontró hasta un 72% de pacientes con herencia materna (21). El pie plano es siempre factor causal de hallux valgus (22), aunque el pie plano moderado y severo sólo ocurre en el 17% de sus casos de hallux valgus juvenil, lo que constituye una incidencia no superior a la de la población normal (21). Y la frecuentemente la relación entre hallux valgus y metatarso varo, 22% de los casos de hallux valgus juvenil presentan metatarso adducto moderado o severo en razón mucho más alta que en la población normal y probablemente en la forma juvenil sea un factor predisponente, mientras que en el adulto posiblemente sea un cambio secundario (21).

Los adultos se ven afectados con mayor frecuencia que los niños (21), fueron del 23% en adultos de 18-65 años y 35,7% en las personas mayores de más de 65 años y 17,1% de los niños (22).

# CAPÍTULO III: REVISIÓN ANATÓMICA Y BIOMECÁNICA RELACIONADA AL HALLUX VALGUS

## 3.1 ANATOMÍA

Las articulaciones metatarsofalángicas están formadas proximalmente por las cabezas convexas de los metatarsos y distalmente por las bases cóncavas de las falanges proximales (**Anexo 1**) (23). Las superficies articulares convexas de los metatarsianos cubren las superficies dorsales, distal y plantar, siendo la superficie plantar más extensa para facilitar la flexión plantar en la articulación (24). La primera articulación metatarsofalángica tiene dos huesos sesamoideos asociados con ella que se localizan en la cara plantar de la cabeza del primer metatarsiano (**Anexo 2**). En la posición neutra de la primera articulación metatarsofalángica, los huesos sesamoideos se encuentran en dos surcos en la cabeza metatarsiana que están separados por la cresta intersesamoidea (23).

### 3.1.1 Anatomía funcional

La función primordial de los sesamoideos de la articulación metatarsofalángica del hallux es la de absorber presiones, reducir la fricción y servir como fulcro o punto de apoyo para el funcionamiento normal de dicha articulación; además de la de proteger los tendones musculares del aspecto plantar de la principal articulación del antepié, desde el punto de vista funcional, durante la marcha, el trote, la carrera y el salto. Los dos huesos se mueven conjuntamente entre sí y con el primer dedo, actuando como diminutas rótulas de las cabezas metatarsianas. Junto con los ligamentos metatarsofalángicos colaterales medial y lateral colaboran en la estabilidad intrínseca de esta articulación (25).

### 3.1.2 Músculos

- Extensor corto de los dedos y los interóseos dorsales están en el dorso del pie; el músculo extiende los dedos de los pies y los últimos músculos se abducen y flexionan los dedos de los pies (26).
- Flexor corto de los dedos, abductor del dedo gordo y abductor del dedo pequeño forman la capa superficial de la planta del pie; flexionan los dedos de los pies y abducen el dedo gordo y el pequeño dedo del pie, respectivamente (26).
- Cuadrado plantar (flexor accesorio), flexor corto del dedo gordo, flexor corto del dedo pequeño forman una capa intermedia en la planta del pie; ellos flexionan todos los dedos (26).

- El aductor del dedo gordo se divide en dos partes: las cabezas oblicuas y transversales. Aduce el dedo gordo (26).
- El interóseo plantar y los lumbricales están en la capa más profunda de la planta del pie; el primero aduce a anterior y flexionan los dedos del pie, y el segundo flexionan las falanges proximales y extienden las distales (26).

### 3.1.3 Cápsula articular y engrosamientos capsulares

La cápsula articular está floja y se fija cerca de los márgenes articulares de los huesos (**Anexo 3**). Está recubierta por membrana sinovial que también se adhiere a los márgenes articulares. La cápsula es reforzada lateralmente por ligamentos colaterales, en su superficie plantar por el ligamento plantar, y dorsalmente por las fibras de los tendones extensores (24).

### 3.1.4 Ligamentos

- **Ligamentos colaterales:** Los ligamentos colaterales de cada articulación pasan de los tubérculos a cada lado de la cabeza del metatarso, uniéndose a los lados del extremo proximal de la falange, así como a los lados de los ligamentos plantares (**Anexo 3**). Pasando oblicuamente hacia abajo y hacia delante poniéndose tenso durante la flexión de la articulación, y por lo tanto sirven para restringir este movimiento (24).
- **Ligamento plantar:** el ligamento plantar es una placa fibrocartilaginosa densa firmemente adherida al borde plantar proximal de la falange proximal, formando parte de la superficie articular de la cabeza del metatarso, que se fija que se fija a los lados de los ligamentos colaterales y metatarsianos transversales profundos. En el dedo gordo del pie, los huesos sesamoideos y su interconexión ligamentosa interconectada reemplazan casi completamente el ligamento plantar. Los huesos sesamoideos están cubiertos de cartílago en su superficie superior y articulados con ranuras en la superficie inferior de la cabeza del primer metatarsiano. Los ligamentos plantares están ranurados por los tendones flexores largos que pasan por los dedos del pie (24).
- **Ligamento metatarsiano transversal profundo:** los ligamentos plantares de todas las articulaciones están interconectados por el ligamento metatarsiano transversal profundo, que conecta las cabezas y las cápsulas articulares de todos los metatarsianos (**Anexo 4**). El ligamento es cruzado en su superficie plantar



por los tendones de los músculos lumbrales, y en su superficie dorsal por los tendones interóseos (26).

### **3.1.5 Estabilidad**

La estabilidad de las articulaciones metatarsofalángicas es proporcionada por una cápsula articular, ligamentos plantares, ligamentos colaterales y el ligamento metatarsiano transversal profundo (23).

Las articulaciones metatarsofalángicas tienen tendones flexores y extensores largos que cruzan sobre su superficie dorsal y plantar respectivamente. En el lateral de los cuatro dedos estos tendones proporcionan cierta estabilidad para las articulaciones. Sin embargo, el dedo gordo del pie no tiene expansión extensora o vaina flexora, manteniendo los tendones largos en su lugar por hilos de fascia profunda. Si las falanges del dedo gordo del pie se desplazan lateralmente y las vainas fibrosas ceden, entonces el tirón del extensor largo del dedo gordo, al igual que el extensor corto del dedo gordo, se vuelve oblicuo al eje largo del dedo del pie, tendiendo a aumentar la deformidad del hallux valgo. En el caso de la artritis reumatoidea, las articulaciones metatarsofalángicas suelen asumir una posición dorsiflexora debido al desequilibrio en la tensión muscular en la articulación. Puede haber dislocación de los huesos sesamoideos con la reposición en el primer espacio interdigital. En asociación con la posición dorsiflexora de la articulación, las cabezas metatarsianas llegan a estar deprimidas y subcutáneas. Si la depresión es severa produce un arco convexo dividido (24).

### **3.1.6 Movimientos**

Las articulaciones metatarsofalángicas permiten dorsiflexión, flexión plantar, abducción, aducción, circunducción (24) y sirven principalmente para permitir que el pie, que soporta el peso, gire sobre los dedos del pie a través de la extensión metatarsofalángica (conocida como la ruptura metatarsiana) al subir sobre los dedos o durante para caminar (23).

La dorsiflexión es llevada a cabo por los extensores, y es tal que la falange proximal puede ser llevado más allá de la línea del metatarso (**Anexo 5**). Durante la dorsiflexión, los dedos de los pies tienden a separarse y quedan ligeramente inclinados lateralmente. La flexión plantar se realiza por los tendones flexores que pasan por los dedos (**Anexo 6**), durante este movimiento los dedos tienden a juntarse (24).

La abducción y la aducción parecen ser útiles para absorber parte de la fuerza que se impondría en los dedos de los pies por los metatarsianos a medida que se mueven en una pronación o supinación. (23). Debido a la disposición de los músculos interóseos y la inmovilidad del segundo metatarsiano, la abducción y la aducción tienen lugar alrededor del segundo dedo. La abducción es producida por los interóseos dorsales y los abductores del dedo gordo y del quinto dedo. La aducción es llevada a cabo por los interóseos plantares y aductores del dedo gordo (24).

• **Movimientos de accesorios:** Con la cabeza del metatarso sujeta y estabilizada entre el pulgar y el dedo índice, y la falange adyacente mantenida con la otra, la falange se puede deslizar hacia arriba y hacia abajo, así como girar con respecto al metatarsiano (24).

### 3.1.7 Marcas de la superficie y palpación

Con las articulaciones metatarsofalángeas flexionadas, las cabezas de los metatarsos sobresalen y pueden ser fácilmente palpadas en la superficie dorsal del pie. Moviendo los dedos de los pies lentamente hasta volver a la posición neutral, la línea de cada una de las articulaciones metatarsofalángeas puede ser identificada en la palpación de la cara dorsal del pie (24).

## 3.2 ANATOMÍA PATOLÓGICA

**Articulación metatarsofalángica congruente:** Es aquella en la que realmente no hay desviación lateral de la falange proximal sobre la cabeza metatarsal sino es la propia superficie articular de la cabeza metatarsal la que está dirigida hacia afuera (**Anexo 7a**) (27,28).

**Articulación metatarsofalángica incongruente:** Es la desviación lateral de la falange proximal sobre la cabeza del metatarsiano, desde una mínima subluxación (**Anexo 7b**) y representa una articulación inestable cuya deformidad se incrementa con la edad, en relación con la presencia de alteraciones cápsuloligamentosas y tendinosas (27,28):

- Distensión interna de la cápsula metatarso-falángica y del ligamento lateral interno con inhibición progresiva del músculo abductor del dedo gordo que se desliza a posición plantar (27).
- Retracción capsular externa, del ligamento externo y del abductor del dedo gordo, sobre todo de su fascículo transversal (27).

- Desalineaciones de los tendones del flexor y extensor propio que se desplazan hacia afuera formando la cuerda del arco metatarso-falángico. El tendón del extensor propio debido a su laxitud natural en el tejido celular se desplaza libremente, pero se reduce fácilmente, mientras que el tendón del flexor propio, solidario con los sesamoideos, no es fácilmente reducible (27).
- Luxación de sesamoideos, que constituye una alteración primordial en el desarrollo y posterior evolución del hallux valgus, puesto que supone una disminución de la altura de la cresta sesamoidea del metatarsiano y el desplazamiento de todo el complejo al espacio intermetatarsiano, modificando la dirección y con ello la acción de los músculos que se insertan en él. De este modo el abductor al hacerse plantar deja su función abductora-flexora para hacerse solamente flexor. El abductor con la rama externa del flexor corto pasa a ser exclusivamente adductor y pérdida toda conexión con el metatarsiano se limita a aumentar la desviación lateral del dedo gordo, al mismo tiempo que realiza una fuerza rotacional que provoca la pronación del mismo. Actualmente, se considera que es el primer metatarsiano el que emigra medialmente abandonando la articulación con los sesamoideos, aunque por definición seguimos hablando de luxación de los sesamoideos (27,29).
- Articulación metatarsofalángica artrósica: La articulación metatarsofalángica va desarrollando lentamente un proceso artrósico en los pacientes con hallux valgus y esto es importante porque si durante la cirugía se realiza la realineación de la articulación, es posible que se desarrolle dolor e inflamación (27).
- Ángulo distal de la articulación metatarsofalángica (DMAA o PASA) representa la relación entre la superficie articular de la cabeza metatarsal y el eje mayor del metatarsiano. Una desviación lateral de 10° es considerada normal. En algunos individuos este ángulo es significativamente mayor determinando una deformidad en hallux valgus con una articulación metatarsofalángica congruente (27,29).
- Articulación metatarsocuneiforme es la orientación de la primera articulación metatarsocuneiforme puede determinar el grado de varo del primer metatarsiano y la forma de ella puede afectar a la movilidad metatarsiana (30), de tal manera que una inclinación interna superior a 8° puede incrementar el varo del metatarsiano, así como una forma redondeada facilita dicha desviación en varo. (27,29).

### 3.2 BIOMECÁNICA

Por su forma, posee 2 ejes de movimiento, uno de ellos incluido en el plano horizontal y de orientación mediolateral, y el segundo vertical dirigido en sentido superoinferior (**Anexo 8**). Alrededor del primer eje se realiza la flexión plantar y dorsal, y alrededor del segundo se produce el movimiento de abducción – aducción. El movimiento incluido en el plano sagital, de flexión dorsal y plantar, es el más significativo. Por lo contrario, el rango de movimiento en el plano transverso está muy limitado y tiene poca implicación en la deambulación, aunque, contribuye a mejorar la adaptación del pie en los deportes multidireccionales (31).

El eje incluido en el plano horizontal presenta la misma dirección del cuello quirúrgico de la cabeza del metatarsiano, la posición de este eje se mantendrá constante mientras se describe el rango completo del movimiento de flexión plantar. Cuando la articulación metatarsofalángica del hallux realiza la flexión dorsal, la cabeza del metatarsiano se desliza en dirección plantar en relación a la base de la falange proximal del dedo, produciéndose un deslizamiento sin traslación. Este movimiento origina un cambio en la posición del eje de movimiento en dirección dorsal y posterior (31).

Durante la fase de apoyo de la marcha, en el momento del despegue del talón del suelo, la aponeurosis plantar realiza una función del torno y se enrolla alrededor de la cabeza del metatarsiano, colocando en tensión el sistema aquileocalcaneoplantar. Este mecanismo favorece la elevación del arco longitudinal del pie sin necesidad de utilizar ninguna fuerza de contracción muscular y permite la progresión del resto del cuerpo sobre un pie fijo y estable. Cuando se produce el despegue de los dedos del pie, la articulación metatarso falángica del hallux forma un ángulo de 80°-90° respecto a la superficie de apoyo. En esta posición, se consigue mantener el primer dedo fijo al suelo de forma segura (31).

## CAPÍTULO IV: DIAGNÓSTICO

Hallux valgus se asocia tanto con la rodilla y dolor en el pie, así como la presencia de nodal (18) osteoartritis y un aumento en los niveles de discapacidad en mujeres con osteoartritis de la rodilla (32).

Un estudio reciente mostró que aproximadamente el 13-39% de las personas con artrosis de rodilla, o en riesgo de osteoartritis de la rodilla, tiene dolor concurrente pie que afecta negativamente a su estado funcional (33). Las personas con osteoartritis de rodilla presentan una postura alterada del pie, incluyendo pie plano, pie pronado y hallux valgus con más frecuencia que los adultos sanos (34).

### 4.1 EXAMINACIÓN SUBJETIVA (ANAMNESIS)

El síntoma principal del hallux valgus es el dolor sobre la eminencia medial es de tipo pungitivo o crónico, irritación a nivel del nervio plantar medial aumentan con el uso de calzado (se incrementan en la marcha o bipedestación) (9,35,36).

Antecedentes: la ocupación del paciente (requieren en su trabajo estar de pie todo el día, llevar zapatos en punta y con tacó, caminar constantemente) (28).

### 4.2 EXAMINACIÓN FÍSICA

Se realiza con el paciente sentado y de pie (36).

#### 4.2.1 Observación

Deformidad del pie (pie plano y la contractura del tendón del alquiles, pronación del dedo gordo del pie), alteración en la fase propulsiva de la marcha puede ser débil o incluso ausente, presencia de hipermovilidad del primer radio (inestabilidad en la fase de apoyo en la marcha) (33,35).

#### 4.2.2 Inspección

Para valorar las deformidades del hallux en el plano frontal, dedos menores del pie (que pueden causar molestias, debidos a deformidades en martillo del segundo dedo o metatarsalgias), planta del pie para evidenciar la aparición de hiperqueratosis o callosidades; y subluxación con afectación de tejidos blandos o articular (35–37).

#### 4.2.3 Palpación

Valorar inflamación, existencia y localización de dolor en 1° articulación metatarso falángica (35), tumefacción, sinovitis e inestabilidad articular y localizar zonas sensibles alrededor del dedo gordo y bajo las cabezas metatarsianas (37).

#### 4.2.4 Movilidad

Valorar calidad del rango de movimiento de la 1° articulación metatarsofalángica en pasivo y activo (9,35,38). La aparición del dolor, crepitación o ambos, al movilizar la articulación metatarsofalángica, es indicativo de artrosis degenerativa y condiciona la opción del procedimiento quirúrgico. El examinador toma el primer metatarsiano entre los dedos pulgar e índice y lo empuja desde plantar-lateral hacia dorso-medial para verificar la hipermovilidad de la articulación metatarso-cuneiforme. Una movilidad >9 mm, representa hipermovilidad (39).

### 4.3 ESTUDIO DE IMÁGENES

La información del análisis de imágenes es útil para comprender los detalles de la patología relacionados con las deformidades o la inestabilidad (40).

#### 4.3.1 Radiografía

La radiografía simple sigue siendo la prueba diagnóstica estándar para evaluar la patología articular y medir la deformidad angular. Se deben solicitar las siguientes proyecciones radiográficas. Las radiografías en bipedestación demuestran el estado estructural del pie, las radiografías sin soporte de peso sirven para elegir mejor el procedimiento quirúrgico y las radiografías con soporte de peso revelan relaciones óseas diferentes (9). Tenemos:

1) En la proyección dorsoplantar o anteroposterior:

- La prominencia medial de la cabeza del primer metatarsiano, dada por el aumento del ángulo intermetatarsal o hipertrofia del epicóndilo medial (9).
- Espacio articular normal o mostrar estrechamiento con o sin cambios degenerativos, las etapas finales pueden mostrar subluxación de la articulación (9).
- El ángulo hallux valgus que representa la intersección de la línea que sigue el eje del primer metatarsiano con la línea media que representa el eje de la primera falange que se considera un valor normal menor de 15° (**Anexo 9a**) (9,27,28).
- El ángulo intermetatarsal que es la intersección de los ejes longitudinales del primer dedo primer y segundo metatarsiano, su valor no debe exceder de 9° (**Anexo 9b**) (9,27–29).

- El ángulo articular distal del metatarsiano (DMAA) describe el ángulo formado entre la superficie articular y el eje del primer metatarsiano que usualmente es menor de  $10^\circ$  de desviación lateral. (**Anexo 9c**) (27).
- El ángulo interfalángico: intersección la línea longitudinal de la falange proximal y la línea longitudinal de la falange distal del primer dedo del pie, valor normal menor a  $10^\circ$  (**Anexo 9d**) (9,27).
- Desplazamiento lateral de los sesamoideos (9) según la escala manchester (15,41) se puede clasificar: hallux valgus leve (ángulo de hallux valgus inferior a  $20^\circ$  y un ángulo intermetatarsal inferior a  $11^\circ$ , con menos de 50% de subluxación del sesamoideo lateral), hallux valgus moderado (ángulo de hallux valgus de  $20^\circ$  a  $40^\circ$  y un ángulo intermetatarsal inferior de  $16^\circ$ , con 50% a 75% de subluxación del sesamoideo lateral) y hallux valgus severa (ángulo de hallux valgus mayor de  $40^\circ$  y un ángulo de intermetatarsal superior de  $16^\circ$  y más de 75% de subluxación del sesamoideo lateral) (**Anexo 10**) (27,36,42,43).

2) Proyección lateral en carga: Proporciona información añadida sobre el estado de las articulaciones metatarso-falángicas y cuneo-metatarsiana así como de alteraciones en medio y retropie. (27, 29,36).

3) Proyección de Walter-Müller: Permite evaluar la relación de los sesamoideos con el primer metatarsiano (**Anexo 11**) (27,29,36).

Se recomienda el uso de goniómetro para realizar el trazo y medición de los ángulos en determinados sobre la radiografía (9).

A falta de estudio radiográfico la medición del ángulo del hallux, se puede realizar sobre la huella del pie, de la línea del borde interno del pie con la línea del borde medial o interno del primer dedo (**Anexo 12**) (9).

La información del análisis de imágenes fue útil para comprender los detalles de la patología de los trastornos del pie relacionados con las deformidades o la inestabilidad y puede contribuir al desarrollo de tratamientos conservadores y quirúrgicos eficaces (40).

## CAPÍTULO V: TRATAMIENTO

Muchos tratamientos pueden ser considerados para hallux valgus. Las medidas conservadoras (aparatos ortopédicos), terapia física, modificaciones del calzado, y las inyecciones, se han documentado como formas de tratar esta condición (44). El uso de terapia de ondas de choque extracorpórea, iontoforesis y la terapia ultrasonografía también se han propuesto. Sin embargo, la evidencia que apoya el uso de estas terapias adjuntas es todavía escasas. La terapia física implica la movilización conjunta, la manipulación y la mejora del rango de movimiento (45).

### 5.1 TRATAMIENTO QUIRÚRGICO

El tratamiento quirúrgico es una opción cuando el tratamiento conservador no se puede realizar y no dio los resultados esperados. Los objetivos generales del tratamiento quirúrgico son: aliviar los síntomas, restaurar la función y corregir la deformidad (9,46,47). Se ha demostrado ser eficaz para el tratamiento de hallux valgus doloroso, mientras que las ortesis proporcionan sólo alivio a corto plazo (29).

Han sido descrito sobre 130 técnicas quirúrgicas para el tratamiento del Hallux Valgus (48–50), pero la historia clínica, la exploración física y la valoración radiográfica proporcionan la información antes de seleccionar un procedimiento quirúrgico que pueden ser divididas en procedimientos: 1) exostectomías simples 2) osteotomía de la falange proximal 3) osteotomía distales 4) osteotomías diafisarios 5) osteotomías proximales 6) artroplastia metatarsofalángica 7) artrodesis de la articulación metatarsocuneana (9,35,36).

El tratamiento quirúrgico pretende establecer la congruencia de la articulación metatarsofalángica, reducir el ángulo intermetatarsiano, acomodar los sesamoideos debajo de la cabeza del metatarsiano, restaurar la capacidad de a primera falange para soportar peso, mantener o aumentar la primera articulación metatarsofalángica ROM, alinear el hallux a una posición recta, corregir y/o controlar los factores etiológicos. Está contraindicado en infección activa en el pie e insuficiencia vascular grave (9).

La técnica quirúrgica a usar dependerá de: naturaleza de la deformidad (basado en los hallazgos clínicos y radiográficos) y a las necesidades particulares del paciente. Para la elección de la técnica quirúrgica se debe establecer la gravedad de la deformidad del hallux valgus (clasificación de Manchester), que se recomienda usarla en conjunto con los estudios radiológicos (9).



A continuación, se describen algunas de las técnicas quirúrgicas que se usan:

Tipo de Técnica	Procedimientos	Objetivos	Indicaciones	Contraindicaciones
<b>Anexo 13</b> Exostectomias Simples	Técnica de Silver, McBride (resección sesamoideo peroneal), Hiss y Joplin	Eliminación de la exostosis dorsomedial, pero no actúa sobre factores etiológicos.	HAV con presencia de exostosis pero ausencia de dolor, crepitación o eliminación articular	Casos avanzados y presencia de <i>tracking</i> y <i>trackbound</i>
<b>Anexo 14</b> Procedimientos sobre la falange proximal	Técnica de Akin y modificaciones	Adecuar la longitud de la falange. Corrección en plano transversal sin traumatizar la articulación	Presencia de hallux interfalángico y ángulo DASA aumentado	Marcha apropulsiva. No utilizable en presencia de dolor, crepitación o limitación articular
<b>Anexo 15</b> Procedimientos distales: <ul style="list-style-type: none"> <li>• Sobre la cabeza metatarsal</li> <li>• Sobre el cuello quirúrgico</li> </ul>	Técnicas de Reverdin, Hohman, Mitchell, Austin (Chevron), etc.	Corrección de la desviación en abducción y de determinados factores etiológicos mediante planos de desplazamiento	HAV leve a moderado. Presencia de exostosis y dolor articular, crepitación	Alteraciones óseas o vasculares al nivel afectado. Primer metatarsiano corto (índice minus)
Procedimientos diafisarios	Técnica de Ludloff, Mau, Osteotomía <i>scarf</i> y modificaciones	Crear un plano de desplazamiento y corregir el metatarso varo	Antepiè aducto, choque del primer dedo con el segundo y dolor al	Problemas de cicatrización (diáfisis con menor aporte sanguíneo)

			calzarse	
Procedimientos proximales: <ul style="list-style-type: none"> <li>• Sobre epífisis proximal</li> </ul>	Osteotomías en cuña de cierre (Técnica de Juvara, Logroscino, Rocyn-Jones)	Corrección del ángulo IM y PASA	Ausencia de exostosis distal. Presencia de dolor, crepitación y limitación articular	Primer metatarsiano corto
Artroplastias metatarsofalángica  <b>Anexo 16</b>	Técnica de Keller	Remodelar la estructura articular garantizando cierto grado de funcionalidad	HAV moderados, severos. Presencia de dolor, crepitación, limitación, enf. degenerativa y h. limitus y h. rigidus. Pobre demanda energética	Problemas de cicatrización y casos leves y moderados de HAV. Metatarsialgias. Pacientes de corta edad
Artrodesis metatarsocuneana  <b>Anexo 17</b>	Técnica de Lapidus	Fijación de la articulación, anulando el dolor	HAV, moderados y severos. Subluxación articular e hipermovilidad	Primer radio corto, retrasos en la osificación y cicatrización, Artrosis metatarsofalángica

Diagnóstico y tratamiento del hav revision bibliografica.pdf — Español [Internet]. Disponible en: <http://www.podologiaeuskadi.com/es/colegio/congreso-bilbao-2007/comunicaciones-tipo-poster/19.-diagnostico-y-tratamiento-del-hav-revision-bibliografica.pdf/view>

Técnica de lelievre: consiste en la apertura de la cápsula articular, con anclaje de los sesamoideos al tendón flexor del primer dedo, fijación del rodete glenoideo en el espacio intersesamoideo, sobrexposición de los colgajos de la capsula articular y resección de la base de la falange proximal del primer dedo. Está indicada en pacientes mayores de 16 años, con deformidad en valgo del primer dedo, osteoartrosis de la articulación metatarsfalángica del primer dedo, y ángulo intermetatarsiano menor de 12 grados (9) (**Anexo 18**).

Queilectomía es una técnica conjunta con preservación que implican la resección de <30% de la cabeza metatarsiana dorsal y el procedimiento mejora la flexión dorsal de la primera MTP, así como función de la marcha, ya que aumenta el pico de potencia de empuje hacia fuera del tobillo en el plano sagital (55).

Moberg osteotomía se realiza típicamente en conjunción con un queilectomía y como se señaló anteriormente, queilectomía no impide una mayor degeneración de la pérdida conjunta y por lo tanto progresiva de puede ocurrir dorsiflexión. Moberg osteotomía puede ofrecer la descompresión de la articulación preservando al mismo tiempo el movimiento en la primera articulación metatarsfalángica.(51).

- En un estudio de 60 pacientes (60 pies) con un 8 años de seguimiento, Waizy comparó los resultados de queilectomía solos (27 pacientes) vs queilectomía combinado y osteotomía Moberg (33 pacientes). Los pacientes que tenían queilectomía con Moberg osteotomía reportaron mayor satisfacción que los queilectomía solos (32,6% vs 21,7%) (52).

En los últimos años en la cirugía médica en general, así como en la traumatología y en la ortopedia, se han popularizado las técnicas mínimamente invasivas que se conocen como cirugía percutánea (46). Se realiza mediante equipo de mínima invasión con incisiones de aproximadamente 3 mm, se actúa sobre el hueso y los tejidos blandos; consiste en la realización de bunionectomía, liberación de tendón abductor y osteotomía de Akin. Los beneficios son: disminución del dolor postquirúrgico, la rehabilitación se inicia en menor tiempo, deambulación inmediata, recuperación más rápida, reintegración a su actividad laboral en menor tiempo (46). Está indicado cuando la deformidad es leve, se tiene un ángulo intermetatarsal menor de 12 grados y el ángulo del hallux es menor de 25 grados. Contraindicado en hallux valgus con deformidad grave en donde el ángulo del hallux es mayor de 30 grados, el ángulo intermetatarsal

mayor de 16 grados, con subluxación metatarso falángicos del primer dedo (9). Tiene sus limitaciones para corregir deformidades severas.(49) (**Anexo 19**).

Después de tratamiento quirúrgico se pueden presentar las siguientes complicaciones, mismas que se han relacionado con la técnica usada: rigidez y elevación del primer dedo del pie (osteotomía de keller), hipercorrección e inestabilidad metatarsofalángica (técnica de McBride), algodistrofia y aflojamiento de la osteosíntesis (técnica de Scarf).

## **5.2 TRATAMIENTO FARMACOLÓGICO**

La terapia médica implica principalmente los fármacos antiinflamatorios no esteroides y analgésicos (AINES) orales ayudan para reducir la hinchazón (proceso inflamatorio) y dolor en las articulaciones (9,53). Sin embargo, se ha observado que son insuficientes para proporcionar alivio del dolor (53). Se recomienda el uso de AINES y analgésicos a dosis convencionales y conocer adecuadamente la dosis, tiempo de uso, interacciones y efectos adversos de los aines y analgésicos (9).

La administración intraarticular de antiinflamatorio esteroideo de depósito en la articulación metatarsofalángica del primer dedo, es de utilidad para el control del proceso inflamatorio y reduce el dolor en etapas iniciales del padecimiento. Se recomienda aplicar antiinflamatorio esteroideo de depósito con lidocaína como analgésico intrapadecimiento, para controlar el proceso inflamatorio y disminuir el dolor en etapas iniciales del padecimiento, con esto se logra mejorar la marcha y cuando se mejora es necesario que se inicie terapia de rehabilitación, individualizar a cada paciente (9).

## **5.3 TRATAMIENTO CONSERVADOR**

Es siempre la primera opción de tratamiento para los pacientes con deformidad de hallux valgus y es únicamente sintomático (36,42,54). Por ello se recomienda:

- Usar zapatos de horma ancha y larga en su porción anterior a la medida del pie y con tacón entre 3 y 4cm (max 5cm) de altura (9,27,29,36) y con horma redonda, contrafuerte rígido, no duro (9,52).
- El uso de parches a nivel del bunion, individualizar a cada paciente (9).
- Aplicación de hielo local durante 20 minutos tres veces al día (9,45).
- Se recomienda valorar si el paciente puede usar ortesis o férulas y/o nocturnas para corrección de la desviación, a medida propia (9).
- Colocación de cinchas metatarsales y separadores digitales (27,29,46,49).

- Colocación de plantillas ortopédicas con extensión Morton, almohadillas navicular, barra retrocapital para descargar los metatarsianos centrales debido a la insuficiencia que produce el primer radio (9,27,29,45,46,49,52).
- Los dispositivos ortopédicos como correctores u ortesis nocturnos (46,50).
- Un compartimiento más ancho para los dedos del pie puede reducir los síntomas substancialmente (8).

#### **5.4 TRATAMIENTO FISIOTERAPÉUTICO**

En la actualidad, el sitio web estadounidense Podología Medical La Academia Americana de Cirujanos Ortopédicos (AAOS) menciona la terapia física como parte de los cuidados postoperatorios después de la cirugía (55) objetivos de la fisioterapia incluyen ayudar a reducir la inflamación, mejorar la cicatrización de la incisión, y mejorar la movilidad articular (47).

Los tratamientos fisioterapéuticos son:

##### **Fase I - Alivio del dolor. Minimizar la inflamación y la protección de lesiones (56)**

El dolor es la principal razón por la que los pacientes buscan tratamiento para un hallux valgus. La inflamación se alivia mejor utilizando la terapia de hielo, técnicas (por ejemplo, masaje de tejidos blandos, acupuntura) o ejercicios que descargan las estructuras inflamadas. Los medicamentos antiinflamatorios pueden ayudar.

##### **Fase II - Restauración de ROM y postura normales (56)**

A medida que el dolor y la inflamación se asientan, el enfoque del tratamiento se vuelve a restaurar el rango normal del dedo del pie y del pie y la longitud del músculo.

El tratamiento puede incluir técnicas de movilización y alineación articular (entre el primer y el segundo metatarsiano), masajes, estiramientos musculares y articulares, cinta adhesiva, férula u órtesis y liberación de tejidos blandos.

##### **Fase III - Restaurar el control muscular normal y la fuerza (56)**

Un programa de corrección de la postura del pie para ayudarle a recuperar su postura normal del pie.

- **Dorsiflexión con banda de resistencia elástica:** El ejercicio de dorsiflexión del tobillo fortalece los músculos del tobillo y la pierna. El paciente se coloca en posición decúbito supino. El centro de la banda de resistencia se coloca en la

parte superior del antepié con los dedos ligeramente apuntados. Los extremos de la banda son sostenidos por un asistente o asegurados contra un objeto inmóvil. El paciente entonces los dorsiflexores del tobillo, tirando "hacia su adelante", trabajando contra la resistencia de la banda (**Anexo 20**).

- **Enrollar la toalla:** El paciente extiende una pequeña toalla en el suelo, enrolla sus dedos alrededor de ella y tirando de la toalla hacia ellos (**Anexo 21**).
- **Dedo del pie extendido (TSO):** Un posible factor causal del hallux valgus es el desequilibrio muscular entre el abductor del dedo gordo y el aductor del dedo gordo. El fortalecimiento del músculo abductor puede prevenir un hallux valgus y puede ser útil para corregir la deformidad en una etapa temprana. El ejercicio de los dedos de los pies (TSO) es una manera eficiente de entrenar al abductor del dedo gordo (57).

#### **Fase IV - Restauración de la función completa (56)**

El objetivo de esta etapa de rehabilitación es devolver al paciente a sus actividades deseadas. Cada uno tiene demandas diferentes para sus pies que determinen qué metas específicas del tratamiento necesitan ser alcanzadas.

#### **Fase V - Prevención de una reaparición (56)**

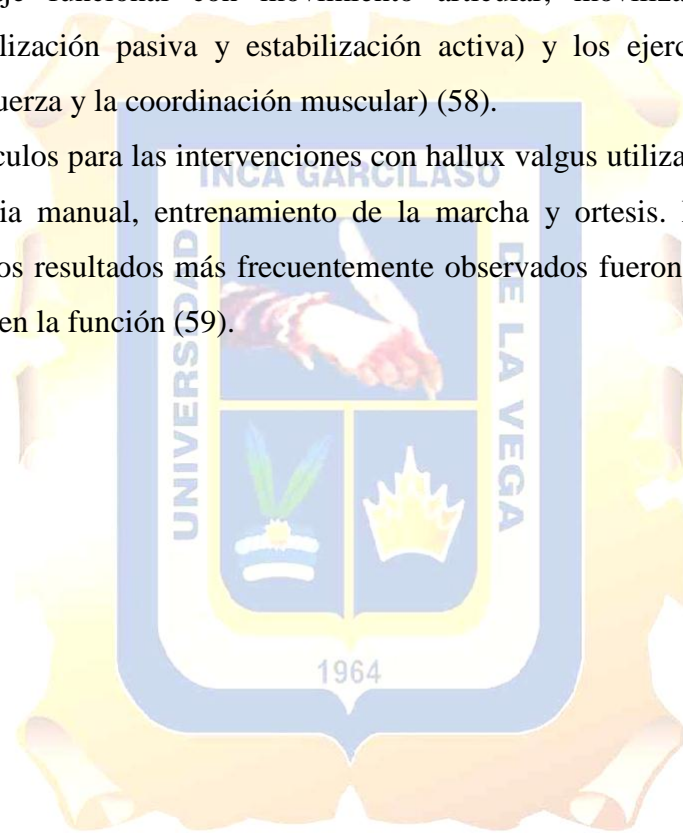
El hallux valgus se deformará aún más sin atención y el dolor asociado al juanete tiene una tendencia a regresar. La razón principal es biomecánica.

Además del control muscular, el fisioterapeuta debe evaluar la biomecánica del pie y puede recomendar una ortesis temporal fuera del estante o referirse a una órtesis hecha a medida. Los zapatos de tacón alto y los zapatos con las cajas apretadas o angulares del dedo del pie se deben evitar.

## **CAPÍTULO VI: TERAPIA MANUAL DEL HALLUX VALGUS**

La Fisioterapia Manual/Manipulativa Ortopédica (OMT) constituye un área de especialización dentro de la Fisioterapia destinada a la evaluación y tratamiento de las disfunciones artro-neuro-musculares. Está basada en el razonamiento clínico, la evidencia científica y clínica disponible y el abordaje biopsicosocial de cada paciente individual. Utiliza enfoques de evaluación y tratamiento altamente específicos incluidas las técnicas manuales (movilización articular lenta, manipulación articular, estiramiento muscular, masaje funcional con movimiento articular, movilización del sistema nervioso, estabilización pasiva y estabilización activa) y los ejercicios terapéuticos (resistencia, la fuerza y la coordinación muscular) (58).

En diversos artículos para las intervenciones con hallux valgus utilizaron los siguientes: ejercicios, terapia manual, entrenamiento de la marcha y ortesis. Mostraron efectos beneficiosos y los resultados más frecuentemente observados fueron reducciones en el dolor y mejoras en la función (59).



Estudiar	Intervención	Número de material de estudio	Diseño	Duración / frecuencia de la terapia	Medidas de resultado	Resultados
Schuh 2009	Programa de rehabilitación multimodal (MRP): Crioterapia, Ejercicio, Terapia manual, Entrenamiento de marcha	30	ET	4 semanas después de la cirugía: MRP una vez por semana durante 4 a 6 semanas	Análisis de la presión plantar preoperatoria y 4 semanas, 8 semanas y 6 meses después de la intervención + ROM de MTP, AOFAS preoperatorio y 6 meses después de la cirugía	↑ AOFAS, ↑ ROM, ↑ análisis de presión plantar
Du Plessis 2009	Terapia manual (MT) vs. férulas nocturnas (NS)	15 en cada grupo	RCT	4 veces en 2 semanas después de 1 mes de seguimiento	FFI, VAS, HDF	↓ dolor ↑ función MT = NS, después de 1 mo MT > NS
Jedynak 2009	Terapia manual y ejercicio	1	CS	MT tres veces por semana durante tres meses, ejercicio durante 6 meses	FSHQ, ángulo IM, ángulo HV	↓ dolor ↑ función
Bayar 2011	Ejercicio y grabación	10	RCT	8 semanas	Ángulo HV, VAS, WAS	Grabación y ejercicio > ejercicio solo : ↓ ángulo de HV, ↓ VAS, ↓ dolor de marcha
Jeon 2004	Grabación	15; 25 pies	ET	15 tratamientos en 4 semanas	Dolor y ángulo de HV	↓ dolor & ↓ ángulo HV
Bek Kurklu 2002	Terapia manual (MT), separador del dedo del pie (TS), férulas nocturnas (NS)	15	RCT	3 meses	VAS, HVI	MT: ↓ dolor y ↑ corrección de la deformidad; NS: ↓ dolor
Kim 2013	Ejercicio: Pie corto (SF) vs. Toe-Spread-Out (TSO)	18 sujetos con HV leve	RCT	2 semanas	Actividad muscular de AbdH y AddH y el ángulo de MTP	AbdH: TSO > SF; Relación entre AbdH y AddH: TSO > SF; Ángulo de MTP: TSO > SF

Intervención (MRP: Programa de Rehabilitación Multimodal, MT: Terapia Manual, NS: férulas nocturnas, TS: separador de dedos, SF: pie corto, TSO: Estudio de caso) Medidas de resultado (ROM: amplitud de movimiento, AOFAS: la puntuación interfalángica metatarsofalángica de la American Orthopaedic Foot and Ankle Society, FSHQ: cuestionario de estado de salud del pie para el dolor y la función, FFI: HDF: dorsiflexión de hallux, WAS: escala de habilidad de caminar, HVI: Índice de Hallux Valgus)



## BIBLIOGRAFÍA

1. Wagner Hirschfeld E, Wagner Hirschfeld P. Hallux valgus en el adulto: conceptos actuales y revisión del tema. *Rev Chil Ortop Traumatol.* 2016;57(3):89-94.
2. Menz HB, Lord SR. Gait instability in older people with hallux valgus. *Foot Ankle Int.* 2005;26(6):483-489.
3. Jacob HA. Forces acting in the forefoot during normal gait--an estimate. *Clin Biomech Bristol Avon.* 2001;16(9):783-792.
4. Menz HB, Lord SR. The contribution of foot problems to mobility impairment and falls in community-dwelling older people. *J Am Geriatr Soc.* 2001;49(12):1651-1656.
5. Valdés T, Javier A, Rodríguez MCQ, Martínez EMD, López YA. Factores de riesgo asociados al hallux valgus. *Mediciego [Internet].* 2011;17(S2). Disponible en: <http://new.medigraphic.com/cgi-bin/resumen.cgi?IDARTICULO=48060>
6. Choi JH, Zide JR, Coleman SC, Brodsky JW. Prospective Study of the Treatment of Adult Primary Hallux Valgus With Scarf Osteotomy and Soft Tissue Realignment. *Foot Ankle Int.* 2013;34(5):684-690.
7. Larholt J, Kilmartin TE. Rotational Scarf and Akin Osteotomy for Correction of Hallux Valgus Associated with Metatarsus Adductus. *Foot Ankle Int.* 2010;31(03):220-228.
8. Coughlin MJ, Thompson FM. The high price of high-fashion footwear. *Instr Course Lect.* 1995;44:371-7.
9. Guía de referencia rápida - diagnóstico y tratamiento del hallux valgus [Internet]. Disponible en: [http://www.cenetec.salud.gob.mx/descargas/gpc/CatalogoMaestro/IMSS\\_618\\_13\\_HALLUXVALGUS/618GRR.pdf](http://www.cenetec.salud.gob.mx/descargas/gpc/CatalogoMaestro/IMSS_618_13_HALLUXVALGUS/618GRR.pdf)
10. Chila AG. *Foundations of Osteopathic Medicine.* Lippincott Williams & Wilkins; 2010. 1152 p.

11. Nix S, Smith M, Vicenzino B. Prevalence of hallux valgus in the general population: a systematic review and meta-analysis. *J Foot Ankle Res.* 27 de septiembre de 2010;3:21.
12. Hueter C. *Klinik der Gelenkkrankheiten mit Einschluss der Orthopaedie: Auf anatomisch-physiologischen Grundlagen nach klinischen Beobachtungen für Aerzte und Studierende* bearbeitet von C. Hueter, Professor der Chirurgie u. d. K. Univ. Greifswald. F. C. W. Vogel; 1871. 880 p.
13. Perera AM, Mason L, Stephens MM. The pathogenesis of hallux valgus. *J Bone Joint Surg Am.* 2011;93(17):1650-1661.
14. Gould JS, Florence MN. *The Handbook of Foot and Ankle Surgery: An Intellectual Approach to Complex Problems.* Jaypee Brothers Medical Publishers Pvt. Ltd.; 2013. 378 p.
15. Menz HB, Munteanu SE. Radiographic validation of the Manchester scale for the classification of hallux valgus deformity. *Rheumatol Oxf Engl.* agosto de 2005;44(8):1061-6.
16. Adams PF, Hendershot GE, Marano MA, Centers for Disease Control and Prevention/National Center for Health Statistics. Current estimates from the National Health Interview Survey, 1996. *Vital Health Stat* 10. octubre de 1999;(200):1-203.
17. Menz HB, Lord SR. Foot pain impairs balance and functional ability in community-dwelling older people. *J Am Podiatr Med Assoc.* mayo de 2001;91(5):222-9.
18. Roddy E, Zhang W, Doherty M. Prevalence and associations of hallux valgus in a primary care population. *Arthritis Rheum.* 15 de junio de 2008;59(6):857-62.
19. Nguyen U-SDT, Hillstrom HJ, Li W, Dufour AB, Kiel DP, Procter-Gray E, et al. Factors associated with hallux valgus in a population-based study of older women and men: the MOBILIZE Boston Study. *Osteoarthritis Cartilage.* enero de 2010;18(1):41-6.

20. Kato T, Watanabe S. The etiology of hallux valgus in Japan. Clin Orthop. junio de 1981;(157):78-81.
21. Hecht PJ, Lin TJ. Hallux valgus. Med Clin North Am. marzo de 2014;98(2):227-32.
22. Jerosch J, Mamsch H. Fehlförmigkeiten und Fehlhaltungen kindlicher Füße - eine Feldstudie bei 345 Schülern. Z Für Orthop Ihre Grenzgeb. enero de 1998;136(03):215-20.
23. Levangie PK, Norkin CC. Joint Structure and Function: A Comprehensive Analysis. F.A. Davis; 2011. 624 p.
24. Palastanga N, Field D, Soames RW. Anatomy and Human Movement: Structure and Function. Butterworth-Heinemann; 2013. 905 p.
25. Gómez PB, Lara MEH, González JAM, Vallejo RB de B. Los sesamoideos de la articulación metatarsfalángica del primer dedo: una revisión sistemática. Rev Int Cienc Podol. 2 de noviembre de 2016;11(1):8-26.
26. Whittle Michael W. Gait Analysis an introduction 4th edition. Butterworth-Heinemann; 2007. 259p
27. Estado Actual de la Cirugía del Hallux Valgus | Ripoll y De Prado [Internet]. Disponible en: [http://www.ripollydeprado.com/dr\\_de\\_prado/estado-actual-de-la-cirugia-del-hallux-valgus/](http://www.ripollydeprado.com/dr_de_prado/estado-actual-de-la-cirugia-del-hallux-valgus/)
28. Joseph TN, Mroczek KJ. Decision making in the treatment of hallux valgus. Bull NYU Hosp Jt Dis. 2007;65(1):19-23.
29. Pericé AV. Quince lecciones sobre patología del pie. Springer Science & Business Media; 2000. 292 p.
30. Carr CR, Boyd BM. Correctional osteotomy for metatarsus primus varus and hallux valgus. J Bone Joint Surg Am. octubre de 1968;50(7):1353-67.
31. Núñez-Samper M, Alcázar LFL. Biomecánica, medicina y cirugía del pie. Elsevier España; 2007. 786 p.

32. Guler H, Karazincir S, Turhanoglu AD, Sahin G, Balci A, Ozer C. Effect of coexisting foot deformity on disability in women with knee osteoarthritis. *J Am Podiatr Med Assoc.* febrero de 2009;99(1):23-7.
33. Paterson KL, Hinman RS, Hunter DJ, Wrigley TV, Bennell KL. Concurrent foot pain is common in people with knee osteoarthritis and impacts health and functional status: data from the Osteoarthritis Initiative. *Arthritis Care Res.* julio de 2015;67(7):989-95.
34. Golightly YM, Hannan MT, Dufour AB, Renner JB, Jordan JM. Factors associated with hallux valgus in a community-based cross-sectional study of adults with and without osteoarthritis. *Arthritis Care Res.* mayo de 2015;67(6):791-8.
35. Diagnóstico y tratamiento del hallux valgus revisión bibliográfica.pdf — Español [Internet]. Disponible en: <http://www.podologiaeuskadi.com/es/colegio/congreso-bilbao-2007/comunicaciones-tipo-poster/19.-diagnostico-y-tratamiento-del-hallux-revision-bibliografica.pdf/view>
36. Tratamiento del Hallux Valgus [Internet]. Disponible en: [http://www.traumazamora.org/articulos/halluxvalgus/halluxvalgus\\_fotos/temp002~.htm](http://www.traumazamora.org/articulos/halluxvalgus/halluxvalgus_fotos/temp002~.htm)
37. historia y exploración clínica del pie y del tobillo [Internet]. Disponible en: [http://www.traumazamora.org/guias\\_tratamiento/exp\\_pietobillo/exp\\_pietobillo.html#hallux](http://www.traumazamora.org/guias_tratamiento/exp_pietobillo/exp_pietobillo.html#hallux)
38. Smith RW, Reynolds JC, Stewart MJ. Hallux valgus assessment: report of research committee of American Orthopaedic Foot and Ankle Society. *Foot Ankle.* octubre de 1984;5(2):92-103.
39. Klaue K, Hansen ST, Masquelet AC. Clinical, quantitative assessment of first tarsometatarsal mobility in the sagittal plane and its relation to hallux valgus deformity. *Foot Ankle Int.* enero de 1994;15(1):9-13.
40. Watanabe K, Ikeda Y, Suzuki D, Teramoto A, Kobayashi T, Suzuki T, et al. Three-dimensional analysis of tarsal bone response to axial loading in patients with hallux valgus and normal feet. *Clin Biomech (Bristol Avon).* 2017;42:65-69.

41. Garrow AP, Papageorgiou A, Silman AJ, Thomas E, Jayson MI, Macfarlane GJ. The grading of hallux valgus. The Manchester Scale. J Am Podiatr Med Assoc. febrero de 2001;91(2):74-8.
42. Hallux valgus o Juanetes. qué es, causas, síntomas y tratamiento de fisioterapia. [Internet]. Disponible en: <https://www.fisioterapia-online.com/articulos/hallux-valgus-o-juanetes-que-es-causas-sintomas-y-tratamiento-de-fisioterapia>
43. Óscar FH. Resultados del tratamiento quirúrgico del hallux valgus: Análisis de su influencia sobre la calidad de vida de los pacientes. Ediciones Universidad de Salamanca; 2015. 226 p.
44. Wülker N, Mittag F. The Treatment of Hallux Valgus. Dtsch Ärztebl Int. diciembre de 2012;109(49):857-68.
45. Kunnasegaran R, Thevendran G. Hallux Rigidus: Nonoperative Treatment and Orthotics. Foot Ankle Clin. septiembre de 2015;20(3):401-12.
46. Hallux Valgus | Patologías del Pie | Unidad de Cirugía Artroscópica [Internet]. Disponible en: <https://www.ucaorthopedics.com/patologias/pie/hallux-valgus/>
47. ¿Qué es un Juanete o Hallux Valgus? [Internet]. Disponible en: <https://www.fisioterapia-online.com/articulos/que-es-un-juanete-o-hallux-valgus>
48. Helal B. Surgery for adolescent hallux valgus. Clin Orthop. junio de 1981;(157):50-63.
49. Hallux valgus o juanetes · Deformidades de los pies · Área Asistencial · Servicios médicos y asistenciales · Clínica Corachan [Internet]. Disponible en: <http://www.corachan.com/es/page.asp?id=114>
50. Espert I. Hallux Valgus. Clínica CEMTRO [Internet]. Disponible en: <http://www.clinicacentro.com/es/biblioteca/biblioteca-traumatologia-ortopedia-y-medicina-del-deporte/553-hallux-valgus>

51. O'Malley MJ, Basran HS, Gu Y, Sayres S, Deland JT. Treatment of advanced stages of hallux rigidus with cheilectomy and phalangeal osteotomy. *J Bone Joint Surg Am.* 3 de abril de 2013;95(7):606-10.
52. Waizy H, Czardybon MA, Stukenborg-Colsman C, Wingenfeld C, Wellmann M, Windhagen H, et al. Mid- and long-term results of the joint preserving therapy of hallux rigidus. *Arch Orthop Trauma Surg.* 1 de febrero de 2010;130(2):165-70.
53. Deland JT, Williams BR. Surgical management of hallux rigidus. *J Am Acad Orthop Surg.* junio de 2012;20(6):347-58.
54. Fuhrmann RA, Rippel W, Traub A. [Conservative treatment of hallux valgus : What can be achieved with splints and insoles?]. *Orthopade.* mayo de 2017;46(5):395-401.
55. Bunion Surgery-OrthoInfo - AAOS [Internet]. Disponible en: <http://orthoinfo.aaos.org/topic.cfm?topic=a00140>
56. Bunion [Internet]. Disponible en: <http://physioworks.com.au/injuries-conditions-1/foot-bunion>
57. Kim M-H, Kwon O-Y, Kim S-H, Jung D-Y. Comparison of muscle activities of abductor hallucis and adductor hallucis between the short foot and toe-spread-out exercises in subjects with mild hallux valgus. *J Back Musculoskelet Rehabil.* 2013;26(2):163-8.
58. ¿Qué es la Fisioterapia Manual Ortopédica? [Internet]. OMT España. Disponible en: <http://www.omtspain.es/omt/que-es-la-fisioterapia-manual-ortopedica/>


## CONCLUSIONES

El hallux valgus es una de las deformidades frecuentes del antepié, con diversas etiologías pero ninguna es aceptada, su fisiopatología se produce por calzados con tacos

En la prevalencia en el Perú del hallux valgus es difícil determinar ya que no hay muchas investigaciones, en otros países se ven afectados los adultos mayores especialmente en mujeres.

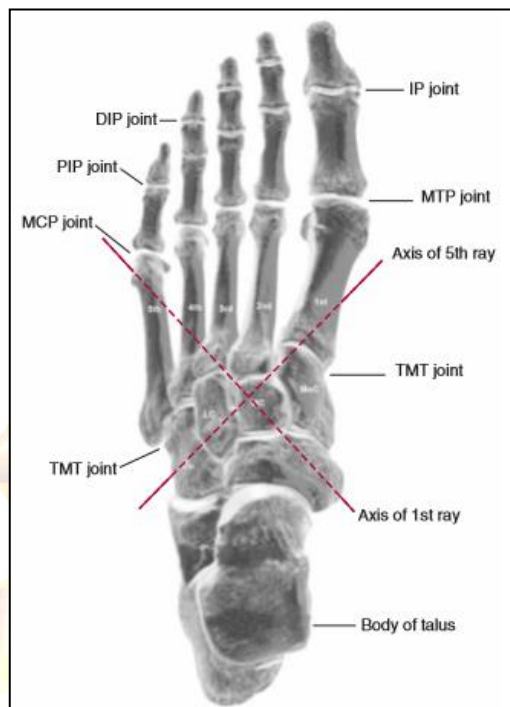Para detectar la patología no solo se realiza mediante las imágenes radiográficas sino tiene que realizar varias etapas como la examinaciones subjetiva y física.

La primera opción en el tratamiento es el conservador pero el favorable es la quirúrgica, pero hasta el momento no existe alguna técnica que sea aplicable a la diversidad de presentaciones del hallux valgus, aunque no hay un tratamiento específico para el hallux valgus sino una combinación en el tratamiento conservador, fisioterapéutico y terapia manual.



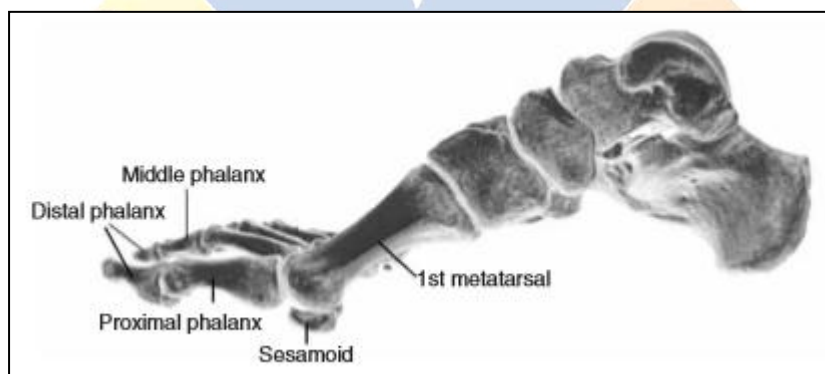
## ANEXOS

### ANEXO 1: Tarsometatarsal, metatarsofalángico e interfalángicas del pie



**Referencia:** Levangie PK, Norkin CC. Joint Structure and Function: A Comprehensive Analysis. F.A. Davis; 2011. 624 p.

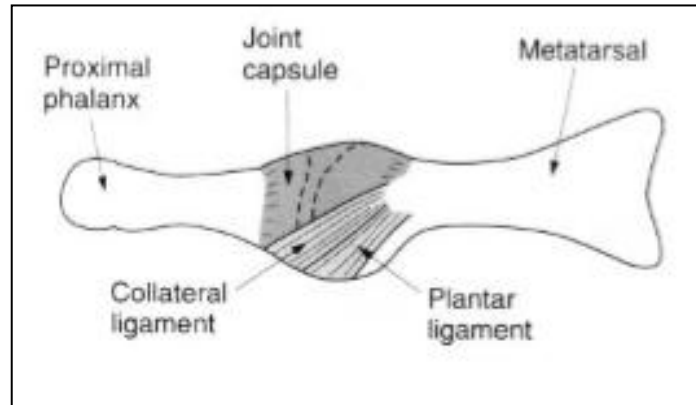
**ANEXO 2:** En esta radiografía, los dos huesos sesamoideos se pueden ver fácilmente sentados en la cabeza del primer metatarsiano



**Referencia:** Levangie PK, Norkin CC. Joint Structure and Function: A Comprehensive Analysis. F.A. Davis; 2011. 624 p.

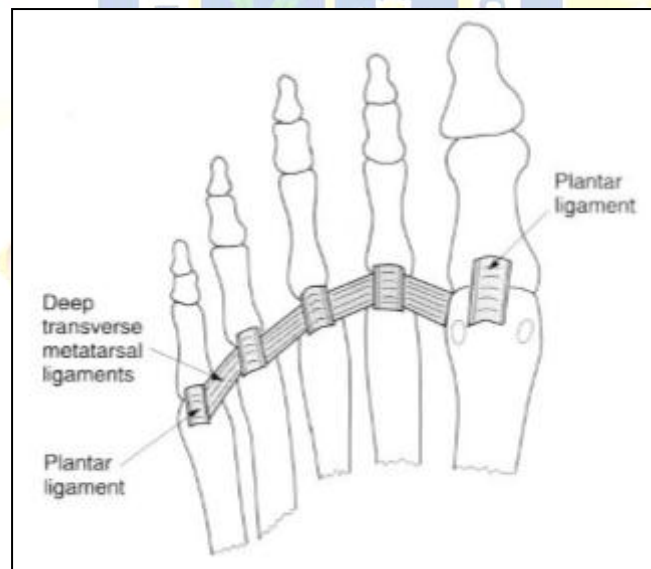


**ANEXO 3:** Articulación metatarsofalángica que muestra la disposición de los ligamentos colaterales y plantares



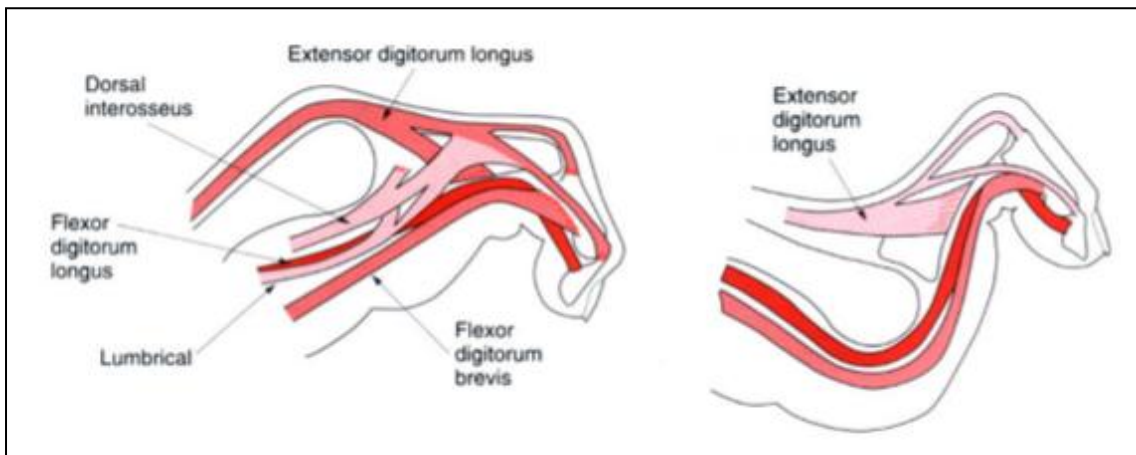
**Referencia:** Palastanga N, Field D, Soames RW. Anatomy and Human Movement: Structure and Function. Butterworth-Heinemann; 2013. 905 p.

**ANEXO 4:** La relación de los ligamentos plantares con los ligamentos transversales metatarsianos profundos



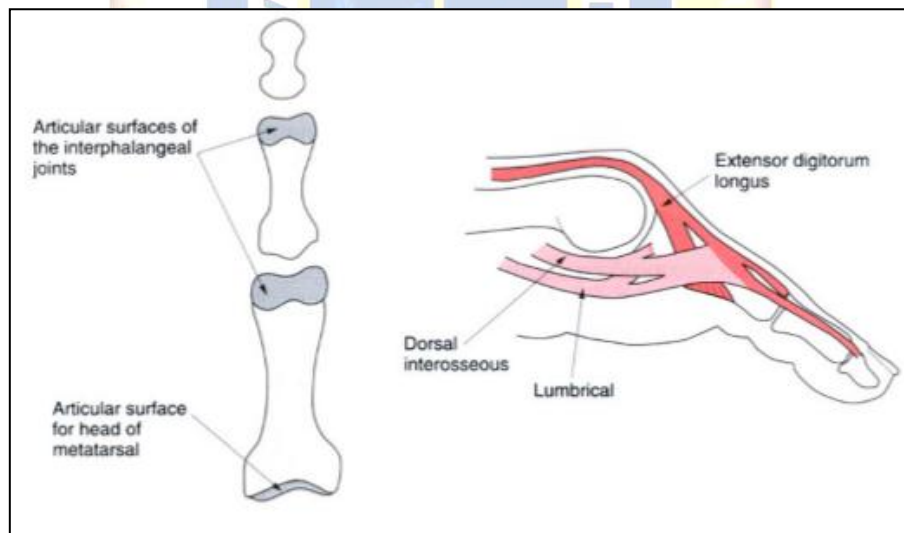
**Referencia:** Palastanga N, Field D, Soames RW. Anatomy and Human Movement: Structure and Function. Butterworth-Heinemann; 2013. 905 p.

**ANEXO 5:** Vista medial del segundo dedo que muestra los movimientos de la articulación interfalángica y metatarsfalángica



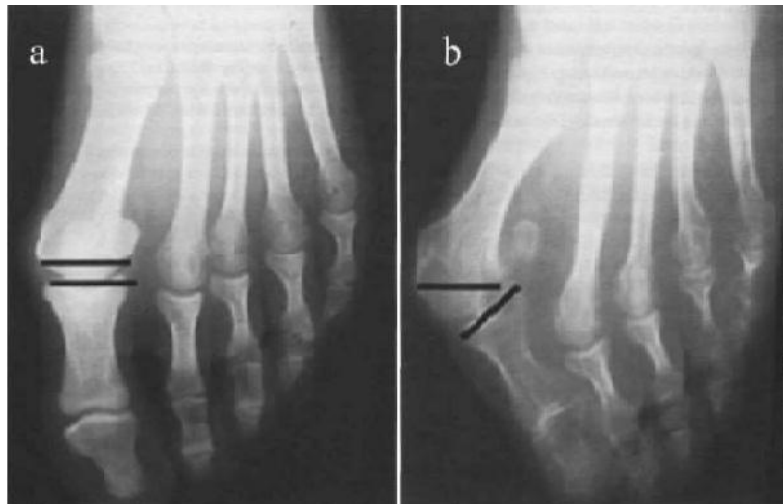
**Referencia:** Palastanga N, Field D, Soames RW. Anatomy and Human Movement: Structure and Function. Butterworth-Heinemann; 2013. 905 p.

**ANEXO 6:** Superficies articulares de las articulaciones interfalángicas vistas desde el aspecto plantar.



**Referencia:** Palastanga N, Field D, Soames RW. Anatomy and Human Movement: Structure and Function. Butterworth-Heinemann; 2013. 905 p.

## ANEXO 7: Anatomía Patológica

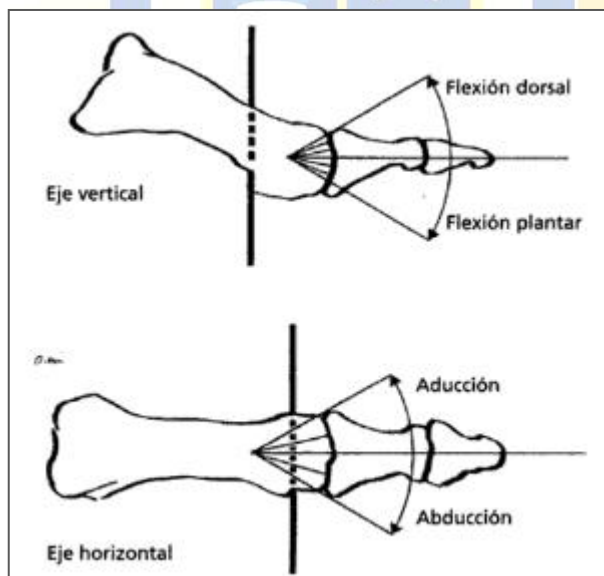


a) Articulación congruente con exostosis medial

b) Articulación incongruente con subluxación metatarso-falángica

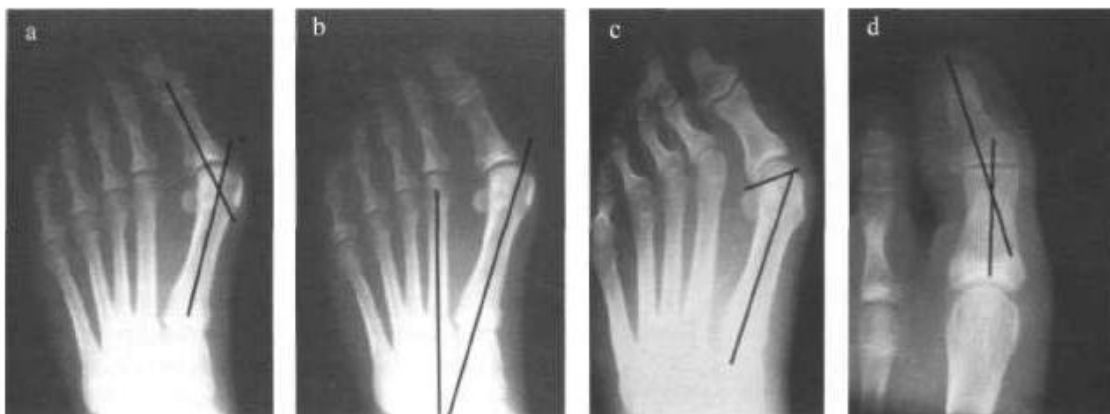
**Referencia:** Estado Actual de la Cirugía del Hallux Valgus | Ripoll y De Prado [Internet]. Disponible en: [http://www.ripollydeprado.com/dr\\_de\\_prado/estado-actual-de-la-cirugia-del-hallux-valgus/](http://www.ripollydeprado.com/dr_de_prado/estado-actual-de-la-cirugia-del-hallux-valgus/)

## ANEXO 8: Eje de movimiento vertical y horizontal de las articulaciones metatarso falángica



**Referencia:** Palastanga N, Field D, Soames RW. Anatomy and Human Movement: Structure and Function. Butterworth-Heinemann; 2013. 905 p.

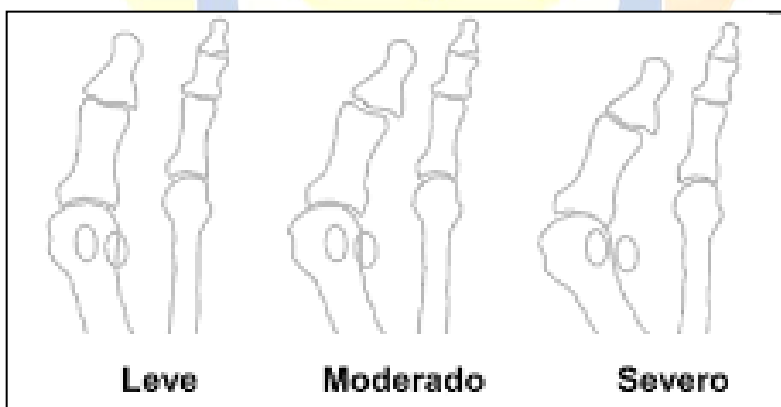
### ANEXO 9: Proyección dorsoplantar o anteroposterior



a) Ángulo del hallux valgus. b) Ángulo intermetatarsiano c) Ángulo articular distal del metatarsiano (DMAA) d) Ángulo interfalángico

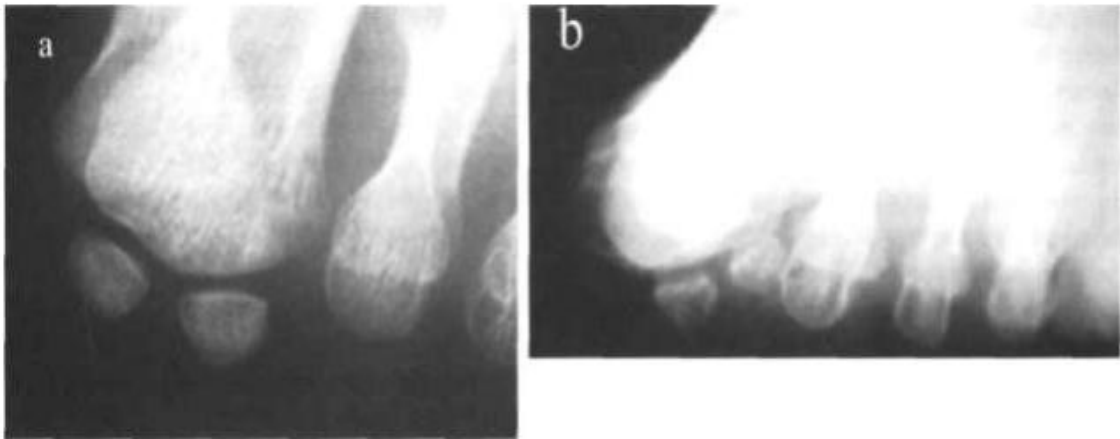
**Referencia:** Estado Actual de la Cirugía del Hallux Valgus | Ripoll y De Prado [Internet]. Disponible en: [http://www.ripollydeprado.com/dr\\_de\\_prado/estado-actual-de-la-cirugia-del-hallux-valgus/](http://www.ripollydeprado.com/dr_de_prado/estado-actual-de-la-cirugia-del-hallux-valgus/)

### ANEXO 10: Grados de deformidad del hallux valgus



**Referencia:** Resultados del tratamiento quirúrgico del hallux valgus: Análisis de su influencia sobre la calidad de vida de los pacientes. Ediciones Universidad de Salamanca; 2015. 226 p.

### ANEXO 11: Proyección de Walter-Müller

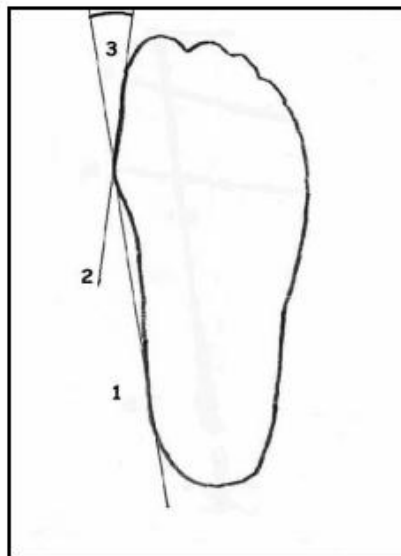


a) Situación normal de los sesamoideos bajo la cabeza del primer metatarsiano

b) Luxación de los sesamoideos con desaparición de la cresta inter-sesamoidea

**Referencia:** Estado Actual de la Cirugía del Hallux Valgus | Ripoll y De Prado [Internet]. Disponible en: [http://www.ripollydeprado.com/dr\\_de\\_prado/estado-actual-de-la-cirugia-del-hallux-valgus/](http://www.ripollydeprado.com/dr_de_prado/estado-actual-de-la-cirugia-del-hallux-valgus/)

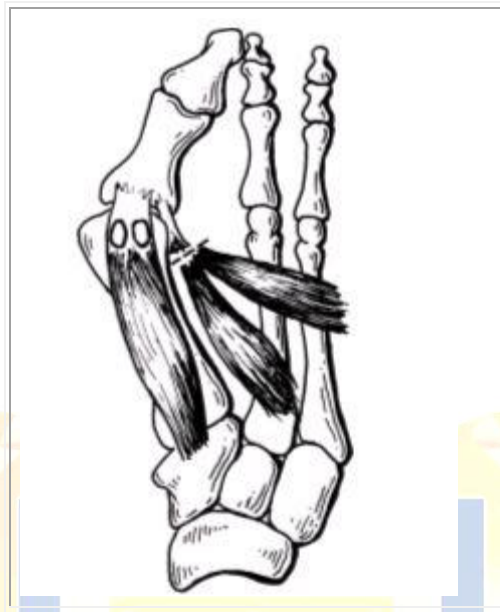
### ANEXO 12: Ángulo de hallux en huella plantar



**Referencia:** Guía de referencia rápida - diagnóstico y tratamiento del hallux valgus [Internet]. Disponible en:

[http://www.cenetec.salud.gob.mx/descargas/gpc/CatalogoMaestro/IMSS\\_618\\_13\\_HAL LUXVALGUS/618GRR.pdf](http://www.cenetec.salud.gob.mx/descargas/gpc/CatalogoMaestro/IMSS_618_13_HAL LUXVALGUS/618GRR.pdf)

### ANEXO 13: Exostectomías simples



**Referencia:** Tratamiento del Hallux Valgus [Internet]. Disponible en: [http://www.traumazamora.org/articulos/halluxvalgus/halluxvalgus\\_fotos/temp002~.htm](http://www.traumazamora.org/articulos/halluxvalgus/halluxvalgus_fotos/temp002~.htm)

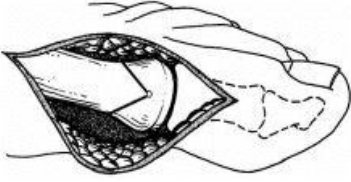
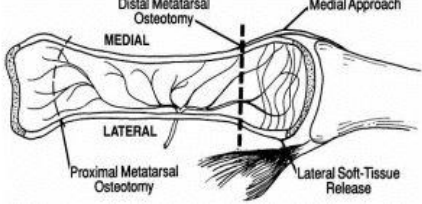
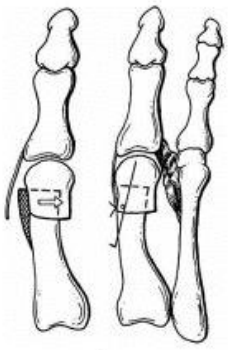
**ANEXO 14: Procedimientos sobre la falange proximal**

		
<p>Técnica de Akin a = tronco neurovascular dorsal b = incisión capsular.</p>	<p>-La eminencia medial se corta en línea con la superficie medial del primer metatarsiano (área sombreada). La osteotomía de base medial se localiza en la metáfisis de la falange proximal (área sombreada superior). -Cierre de la osteotomía y fijación interna con alambres de Kirschner. La cápsula se reinserta transósea en la metáfisis perforando un orificio</p>	<p>La corrección del hallux valgus interfalángico con técnica de Akin</p>

**Referencia:** Tratamiento del Hallux Valgus [Internet]. Disponible en: [http://www.traumazamora.org/articulos/halluxvalgus/halluxvalgus\\_fotos/temp002~.htm](http://www.traumazamora.org/articulos/halluxvalgus/halluxvalgus_fotos/temp002~.htm)

**ANEXO 15: Procedimientos distales**

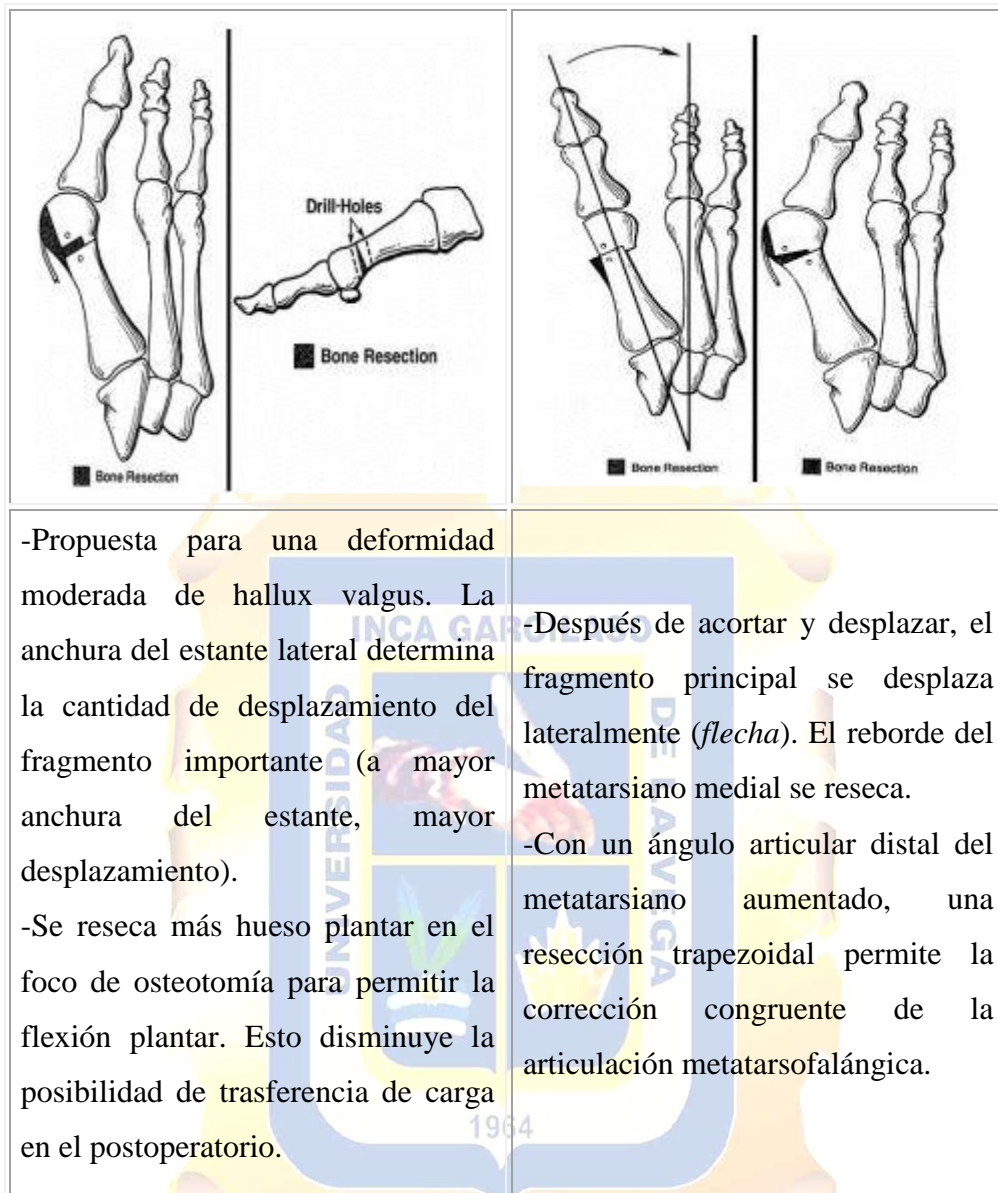
a) Técnica de Chevron

		
<p>Osteotomía en chevron</p>	<p>Proyección dorsal del primer metatarsiano.</p>	<p>-Traslación lateral del fragmento principal (<i>flecha</i>).</p> <p>-La osteotomía se estabiliza con un alambre de Kirschner, y la cápsula es anclada con una sutura transósea en la metáfisis.</p>

**Referencia:** Tratamiento del Hallux Valgus [Internet]. Disponible en: [http://www.traumazamora.org/articulos/halluxvalgus/halluxvalgus\\_fotos/temp002~.htm](http://www.traumazamora.org/articulos/halluxvalgus/halluxvalgus_fotos/temp002~.htm)



b) Técnica de Mitchell

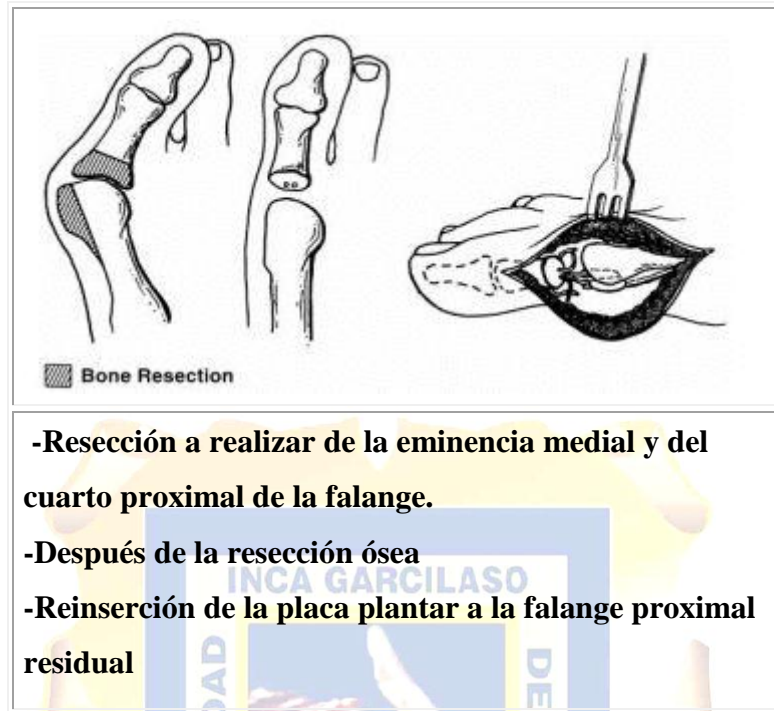

-Propuesta para una deformidad moderada de hallux valgus. La anchura del estante lateral determina la cantidad de desplazamiento del fragmento importante (a mayor anchura del estante, mayor desplazamiento).  
-Se reseca más hueso plantar en el foco de osteotomía para permitir la flexión plantar. Esto disminuye la posibilidad de transferencia de carga en el postoperatorio.

-Después de acortar y desplazar, el fragmento principal se desplaza lateralmente (*flecha*). El reborde del metatarsiano medial se reseca.  
-Con un ángulo articular distal del metatarsiano aumentado, una resección trapezoidal permite la corrección congruente de la articulación metatarsofalángica.

**Referencia:** Tratamiento del Hallux Valgus [Internet]. Disponible en: [http://www.traumazamora.org/articulos/halluxvalgus/halluxvalgus\\_fotos/temp002~.htm](http://www.traumazamora.org/articulos/halluxvalgus/halluxvalgus_fotos/temp002~.htm)

## ANEXO 16: Artroplastia metatarsfalángica



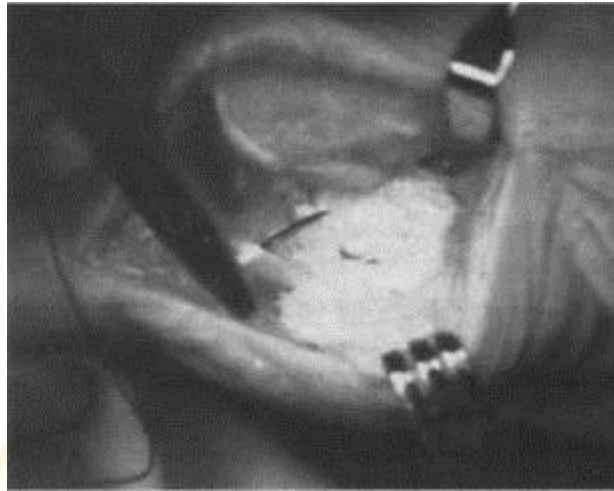
**Referencia:** Tratamiento del Hallux Valgus [Internet]. Disponible en: [http://www.traumazamora.org/articulos/halluxvalgus/halluxvalgus\\_fotos/temp002~.htm](http://www.traumazamora.org/articulos/halluxvalgus/halluxvalgus_fotos/temp002~.htm)

## ANEXO 17: Artrodesis metatarsocuneana

 <p>■ Bone Resection</p> <p>■ Bone Resection</p>	
<p>-La resección mínima subcondral de la superficie articular y reducción ósea del ángulo intermetatarsal 1°-2°.</p> <p>-Se reseca algo más hueso en la superficie plantar para lograr la flexión plantar en el foco de artrodesis</p>	<p>RX realizadas antes y después de la reparación distal de partes blandas y artrodesis de la articulación del metatarso-cuneiforme en un pie con hallux valgus moderado y una subluxación de la articulación metatarsofalángica.</p> <p>-En el examen preoperatorio, el paciente tenía hipermovilidad de la articulación del metatarso-cuneiforme.</p> <p>-Postoperatoriamente, se ha logrado la corrección. La fijación interna se extrae rutinariamente en doce a dieciséis semanas después de lograr la artrodesis, para evitar rotura del tornillo del intermetatarsal.</p>

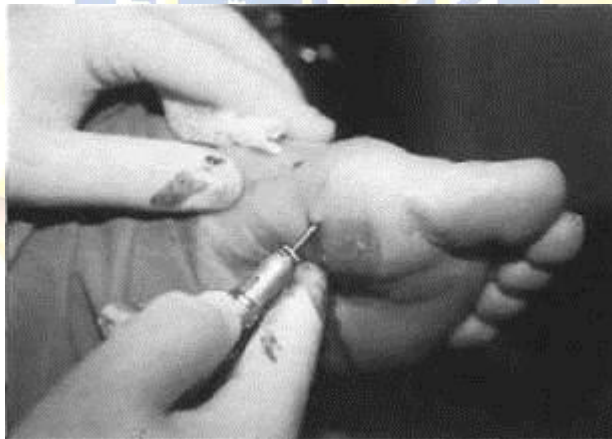
**Referencia:** Tratamiento del Hallux Valgus [Internet]. Disponible en: [http://www.traumazamora.org/articulos/halluxvalgus/halluxvalgus\\_fotos/temp002~.htm](http://www.traumazamora.org/articulos/halluxvalgus/halluxvalgus_fotos/temp002~.htm)

### ANEXO 18: Técnica Lelievre



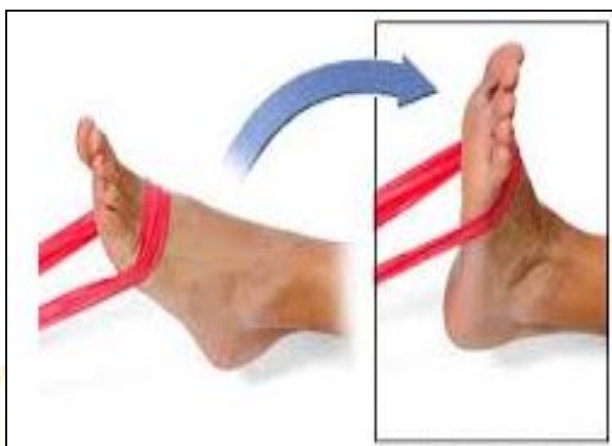**Referencia:** Estado Actual de la Cirugía del Hallux Valgus | Ripoll y De Prado [Internet]. Disponible en: [http://www.ripollydeprado.com/dr\\_de\\_prado/estado-actual-de-la-cirugia-del-hallux-valgus/](http://www.ripollydeprado.com/dr_de_prado/estado-actual-de-la-cirugia-del-hallux-valgus/)

### ANEXO 19: Cirugía percutánea



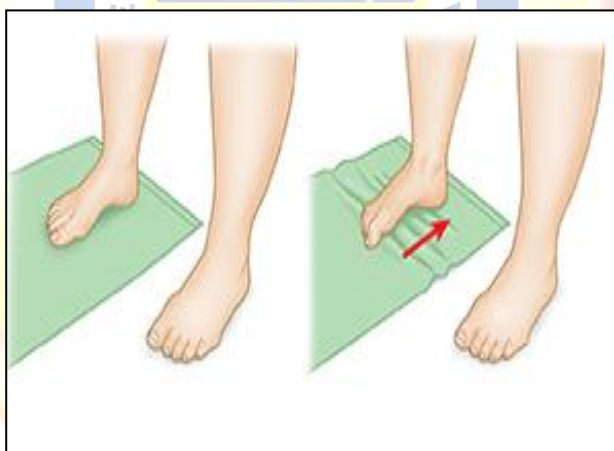
**Referencia:** Estado Actual de la Cirugía del Hallux Valgus | Ripoll y De Prado [Internet]. Disponible en: [http://www.ripollydeprado.com/dr\\_de\\_prado/estado-actual-de-la-cirugia-del-hallux-valgus/](http://www.ripollydeprado.com/dr_de_prado/estado-actual-de-la-cirugia-del-hallux-valgus/)

## ANEXO 20: Dorsiflexión con banda de resistencia elástica



**Referencia:** Bunion [Internet]. Disponible en: <http://physioworks.com.au/injuries-conditions-1/foot-bunion>

## ANEXO 21: Enrollar la toalla



**Referencia:** Bunion [Internet]. Disponible en: <http://physioworks.com.au/injuries-conditions-1/foot-bunion>