

UNIVERSIDAD INCA GARCILASO DE LA VEGA
FACULTAD DE ESTOMATOLOGIA
OFICINA DE GRADOS Y TITULOS



CORONAS LIBRES DE METAL

Curso:
Rehabilitación Oral

Presentado por:
VELA PEREA, Rosa Lloyci

Asesor (a):
Mg. Esp. Cd. Morante Maturana, Sara

LIMA – 2017

Dedicado a mi papá que me enseñó a seguir mis sueños y a no rendirme, el que siempre estuvo ahí dándome su apoyo en cada paso de mi vida.

INDICE

CAPITULO I.....	10
PREPARACIONES BIOMECANICAS EN CORONAS LIBRES DE METAL.....	10
1. CONCEPTO:.....	10
1.1. VENTAJAS:	10
1.2. DESVENTAJAS:	10
1.3. INDICACIONES:	10
1.4. CONTRAINDICACIONES:.....	11
2. CARACTERÍSTICAS DE LAS PREPARACIONES PARA RESTAURACIONES CERÁMICAS SIN METAL:	11
2.1. CORONAS TOTALES	11
2.1.1. PREPARACIÓN PARA LA CORONA CERÁMICA LIBRE DE	12
2.2. INLAYS Y ONLAYS:.....	14
2.2.1. INDICACIONES:	14
2.2.2. CONTRAINDICACIONES:.....	15
2.2.3. VENTAJAS:	15
2.2.4. DESVENTAJAS:	15
2.2.5. PREPARACIÓN DENTARIA:	15
2.2.6. PRINCIPIOS DE LA PREPARACIÓN DENTARIA:	16
2.2.7. PRINCIPIOS BIOLÓGICOS:	16
2.3 CARILLAS LAMINADAS.....	17
2.3.1 INDICACIONES.....	18
2.3.2 PREPARACION DE CARILLAS.....	18
CAPITULO II	24
CORONAS LIBRES DE METAL	24
1. CONCEPTO:.....	24
2. SELECCIÓN DEL COLOR Y DE LA INFRAESTRUCTURA:	24
2.1. ANÁLISIS DE LAS CARACTERÍSTICAS ÓPTICAS DEL DIENTE:.....	24
3. CERÁMICAS SIN METAL:	27
3.1. SISTEMA IN-CERAM:.....	27
3.1.1. IN-CERAM ALUMINA:	27
3.1.2. IN-CERAM SPINELL: (ALUMINA Y OXIDO DE MAGNESIO)	28
3.1.3. IN-CERAM ZIRCONIA:.....	28
3.2. Sistema EMPRESS:	29
3.2.1. IPS Empress 2:	30
3.2.2. IPS ERIS FOR E2:.....	31

3.2.3.	IPS E.MAX:	32
3.3.	Sistema CAD – CAM:	32
3.3.2.	Sistema PROCERA:	36
	SISTEMA DE LECTURA “CAD-CAM”:.....	36
3.3.2.1.	CARACTERÍSTICAS:.....	36
3.3.2.2.	INDICACIONES:	36
3.3.2.3.	CEMENTACIÓN:	37
4.	CARILLAS CERÁMICAS:.....	38
4.1.	TIPOS DE CARILLAS:	38
4.1.1.	CARILLAS DE CERAMICA FELDESPATICA:	38
	Es la más predominante a base de cerámica. Existen dos maneras de confección:	38
4.1.2.	CARILLAS DE CERAMICA INYECTADA:	39
4.1.3.	CARILLAS DE CERAMICA DEL SISTEMA PROCERA:	39
4.2.	INDICACIONES:	40
4.3.	PROTOCOLOS CLÍNICOS:.....	41
4.4.	TÓPICOS IMPORTANTES:	42
4.5.	ELECCIÓN DEL AGENTE CEMENTANTE:.....	43
4.6.	LINEA DE TERMINACION INCISAL:	43
	CAPITULO III.....	45
	ESTUDIOS COMPARATIVOS.....	43
1.	RESISTENCIA A LA COMPRESION DE CARILLAS CERAMICAS DE DISILICATO DE LITIO CEMENTADAS CON CEMENTO RESINOSO DUAL AUTOADHESIVO EN PREMOLARES MAXILARES.....	45
2.	COMPARACION CON LA ADAPTACION MARGINAL Y MICROFILTRACION ENTRE DOS SISTEMAS DE ZIRCONIA, CON UN MISMOMEDIO CEMENTANTE.....	45
3.	ESTUDIO COMPARATIVO IN VITRO DE LA PROFUNDIDAD DE LA FOTOPOLIMERIZACION DE RESINA COMPUESTA CON LAMPARA LED AL INTERPONER BLOQUES DE PORCELANA CON LA CONFIGURACION DE CORONAS LIBRES DE METAL.....	47
	CONCLUSIONES.....	49
	REFERENCIAS BIBLIOGRAFICAS.....	50

INDICE DE CUADROS, GRAFICAS Y FIGURAS

FIGURA		PAG.
1	CORONA ANTERIOR LIBRE DE METAL	11
2	CORONA POSTERIOR LIBRE DE METAL	11
3	ESTADO INICIAL (VISTA LATERA)	13
4	ESTADO INICIAL (VISTA OCLUSAL)	13
5	REDUCCION OCLUSAL	13
6	REDUCCION VESTIBULAR	13
7	TERMINACION EN CHAMFER	13
8	RESISTENCIA Y RETENCION ADECUADA	13
9	a) CHAMFER b) HOMBRO REDONDEADO	14
10	ESPACIO BIOLOGICO	18
11	VISTA PALATINA Y PROXIMAL DEL DIENTE QUE SERA PREPARADO (CARILLAS)	20
12	DELIMITACION DEL CONTORNO PERIFERICO (CARILLAS)	20
13	SURCO DE ORIENTACION VESTIBULAR (CARILLAS)	21
14	SURCO DE ORIENTACION EN EL BORDE INCISAL (CARILLAS)	21
15	REDUCCION DEL BORDE INCISAL (CARILLAS)	21
16	IMPLICACION DE LA CARA PALATINA (CARILLAS)	22
17	VISTA VESTIBULAR PREPARACION CONCLUIDA (CARILLAS)	22

18	REDUCCIONES PROMEDIOS PARA CARILLAS	22
19	TERMINACION BORDE INCISAL	23
20	SISTEMA CAD – CAM	
	a) ESCANEEO	36
	b) DISEÑO	36
	c) BLOQUE DE ZIRCONIA ORIGINAL	36
	d) FRESADO BLOQUE DE ZIRCONIO MAQUINADO	36
	e) SINTERIZADO	36
	f) AGREGADO DE CERAMICA RECUBRIMIENTO	36

TABLA		PAG
1	MECANISMO DE REACCION DEL COMPLEJO DENTINO PULPAR	16
2	DETERMINANTES DEL GRADO DE REACCION DEL COMPLEJO DENTINO PULPAR	17
3	RESISTENCIA A LA FRACTURA	17
4	DIMENSION DE ESPACIO BIOLOGICO	18
5	MATIZ CARACTERIZADO POR LETRAS	25
6	CROMA CARACTERIZADO POR NUMEROS	26
7	MATIZ (ESCALA CHROMASCOP)	26
8	MATIZ (ESCALA CHROMASCOP)	26

Resumen:

Teóricamente, la corona es una funda maciza de material que repone la estructura dentaria que es tallada o preparada anteriormente. La corona es la reconstrucción de la pérdida del tejido dentario y es usado para rehabilitar la pieza dentaria, ya sea funcional y fonéticamente. El principio del tallado para la restauración es preservación, retención, resistencia, integridad marginal y preservación del periodonto; siguiendo el procedimiento clínico, usando el instrumental adecuado en las cuales tenemos: fresa diamantada esférica, fresa diamantada cilíndrica con punta redonda, fresa diamantada, fresa cilíndrica con punta plana, fresa con bordes redondeados, fresa diamantada cónica con extremos afilados, fresa multilaminada con base plana y fresa con ángulo redondeado.

Entre los materiales restauradores que utilizamos en la preparación de las coronas dentales encontramos los metálicos que son utilizados para restauraciones rígidas, estas son aleaciones que deben reunir una serie de condiciones químicas, físicas, como también mecánicas propias del material; y estéticas que están divididas en cerámicos y cerómeros; cabe recalcar que las coronas libres de metal vienen logrando mejores resultados estéticos a comparación con las coronas de metal, además de resolver otros problemas como galvanismo y toxicidad.

En la preparación del material libre de metal encontramos tres sistemas: el sistema IN CERAM, caracterizado por su resistencia a las fracturas ya que sus componentes pueden ser alúmina, spinell y zirconia; el sistema EMPRESS, se desarrollan la técnica estratificada y la técnica maquillada en ambas usamos la teoría de la cera perdida; también encontramos el sistema CAD CAM que es proceso de formación de la corona realizada por medio del escaneado, diseño, fresado, sinterizado y cerámica de recubrimiento.

Para la cementación se utiliza un agente cementante que unen las dos estructuras, una protésica y la estructura dental preparada para recibir la rehabilitación definitiva. Podemos indicar que en las coronas libres de metal se utilizan con diferentes protocolos según la composición, ya que pueden ser ácido sensible o ácido resistente, este procedimiento nos va garantizar el éxito de nuestro tratamiento; cada material de corona necesita un cemento diferente como puede ser: cemento dual, cemento resinoso, fosfato de zinc e ionómero de vidrio.

Palabras claves: coronas, materiales restauradores, zirconio, cerómeros, cementación.

Abstract:

Theoretically, the crown is a solid sheath of material that replaces the dental structure and which is carved or previously prepared. The crown is the reconstruction in case of loss of the dental tissue and is used to rehabilitate the tooth, either functionally and phonetically. The principle of carving for restoration is preservation, retention, resistance, marginal integrity, and preservation of the periodontium; following the clinical procedure, using the appropriate instruments in which we have: spherical diamond drill, cylindrical diamond drill with round tip, diamond drill, cylindrical mill with flat tip, milling cutter with rounded edges, tapered diamond drill with sharp ends, multilaminated drill with flat base and rounded angle.

Among the restorative materials used in the preparation of dental crowns we find the metallic ones that are used for rigid restorations, these are alloys that must meet some chemical, physical, as well as mechanical conditions particularly to the material; and aesthetics that are divided into ceramics and *ceromers*; it should be emphasized that free metal crowns have achieved better aesthetic results compared to metal crowns, in addition to solving other problems such as galvanism and toxicity.

In preparation of metal-free material we find three systems: the IN-CERAM system, characterized by its resistance to fracture since its components can be alumina, spinell and zirconia; the EMPRESS system, we develop the stratified technique and the technique made up in both we use the lost wax theory; we also find the CAD CAM system which is the process of forming the crown realized by scanning, design, milling, sintering, and coating ceramics.

For cementation, a cementing agent is used which unites the two structures, a prosthetic and the dental structure prepared to receive the definitive rehabilitation. We can indicate that metal free crowns, are used with different protocols according to the composition, since they can be sensitive acid or resistant acid, this procedure will guarantee the success of the treatment; each crown material needs a different cement such as: dual cement, resin cement, zinc phosphate and glass ionomer.

Key words: crowns, restorative materials, zirconium, ceromers, cementation.

INTRODUCCION

Anteriormente los pacientes iban a las consultas para la extracción de piezas dentales, ahora la odontología se encarga de la rehabilitación y la estética. Para que nosotros tengamos un buen resultado en la rehabilitación necesitamos tener una buena planificación diagnóstica para así seguir los procedimientos y tener resultados favorables para el paciente.

El odontólogo también tiene que tener conocimientos de los materiales que va utilizar ventajas desventajas indicaciones contraindicaciones para evitar cualquier reacción desfavorable que afecte el trabajo.

En este trabajo se da a conocer pasos para las preparaciones en las piezas dentarias en el momento que nosotros vamos a querer realizar coronas estéticas. También les indicamos los tipos de materiales que se pueden usar según el odontólogo lo requiera, para así poder tener un resultado donde el paciente quede satisfecho.

CAPITULO I

PREPARACIONES BIOMECANICAS EN CORONAS LIBRES DE METAL

1. CONCEPTO:

Es la restauración que beneficia al paciente y al odontólogo si lo vemos desde el punto estético, ya que no presenta metal sus características más resaltantes son la translucidez y profundidad del color esto hace que la restauración se aproxime al color natural del diente. ^(1,6)

1.1. VENTAJAS:

- Estético.^(1, 6)
- La translucidez y naturalidad son parecidos al diente natural.⁽⁵⁾
- La luz tiene un comportamiento diferente respecto a la reflexión, refracción y difracción que el de una corona metalcerámica, porque no hay metal que impida el paso de la luz.^(1, 9)
- Cuando la corona está bien pulida y glaseada esta evita la acumulación de placa bacteriana y por ser un material inerte es biocompatible lo que nos ayuda en la relación con el tejido gingival cuando están en contacto.⁽⁹⁾
- Ya que usa cemento resinoso en su cementación esta mejora la resistencia física del diente y disminuye el riesgo de fractura debido a las propiedades de los adhesivos.⁽¹¹⁾
- En las restauraciones parciales se consideran que son conservadoras ya que no existe la necesidad de la protección sistemática de las cúspides, conservando la estructura del diente. ⁽¹⁾

1.2. DESVENTAJAS:

- La gran remoción de tejido dentario que necesitamos para colocar la restauración nos limita en el orden biológico ya que esta puede llegar a la pulpa.^(1, 3)
- A pesar de que tiene mejoras físicas, su resistencia a la flexión aun es limitada si se le compara con la corona metalcerámica.^(1, 2)
- Si el diente requiere de un perno colado esta no sería una buena opción por la alta translucidez de la cerámica.⁽¹⁾

1.3. INDICACIONES:

- Cuando sea de alta exigencia estética, donde no son recomendadas las otras restauraciones conservadoras.^(3, 4)
- En dientes aislados con buena posición y que presenten una buena corona clínica.⁽⁶⁾
- Debe tener una buena oclusión, eso quiere decir que debe haber una división adecuada de las cargas oclusales en la que la porcelana pueda soportarla por medio de la estructura dentaria.⁽¹⁾

- En restauraciones individuales en los dientes anteriores y posteriores.^(3, 7)

1.4. CONTRAINDICACIONES:

- En dientes jóvenes con pulpa voluminosa⁽⁹⁾.
- Existe un riesgo de alterar la pulpa de forma irreversible y/o exponer la pulpa⁽⁹⁾.
- En pacientes con bruxismo, hábitos orales nocivos o con oclusión desfavorable puede provocar fractura de la restauración.⁽⁹⁾
- En dientes cortos, que presentan una pequeña pared lingual ya que no se puede realizar una buena preparación.⁽⁹⁾

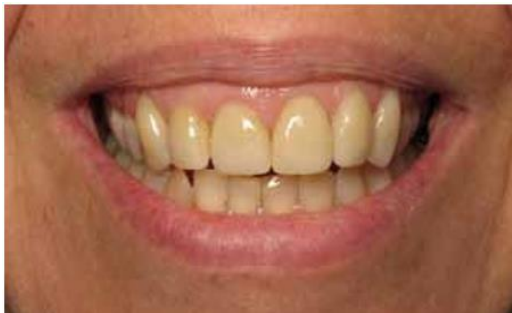

fig. 01 corona anterior libre de metal¹⁰

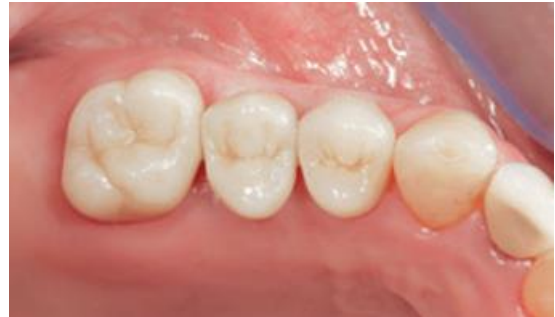

fig. 02 corona posterior libre de metal³

2. CARACTERÍSTICAS DE LAS PREPARACIONES PARA RESTAURACIONES CERÁMICAS SIN METAL:

2.1. CORONAS TOTALES:

- Las características que estas preparaciones deben tener es que deben permitir un espesor uniforme de porcelana que permitan la buena distribución de fuerzas, no dejando que existan sitios donde se concentren estas. la convergencia debe estar bien acentuada porque en el momento de la cementación reduzca el riesgo de fractura por la resistencia del asentamiento.⁽⁵⁾
- La reducción incisal mejora la estética porque nos da espacio para un mayor volumen de cerámica y nos resulta una buena restauración equilibrada físicamente.⁽¹⁾
- La terminación cervical se realiza en el hombro, debe tener un ángulo redondeado y las paredes axiales tienen que tener las medidas adecuadas para así poder asentar la cerámica y dar equilibrio, para distribuir la fuerzas oclusales y evitar fracturas.⁽⁶⁾

2.1.1. PREPARACIÓN PARA LA CORONA CERÁMICA LIBRE DE METAL:

INSTRUMENTAL:

- + Fresa diamantada esférica. Fresa diamantada esférica^(1, 2, 3)
- + fresa diamantada cilíndrica con punta redonda. Fresa diamantada esférica^(1, 2, 3)
- + fresa diamantada cilíndrica con punta plana y bordes redondeados. Fresa diamantada esférica^(1, 2, 3)
- + fresa diamantada cónica con extremos afilado. Fresa diamantada esférica^(1, 2, 3)
- + fresa multilaminada con base plana y ángulo redondeado. Fresa diamantada esférica^(1, 2, 3)

PROCEDIMIENTOS CLÍNICOS:

+ CONFECCIÓN DE SURCOS GUIAS DE LOS DESGASTES:

DELIMITACIÓN CERVICAL: siguiendo la curva parabólica de la encía y alcanzar la mayor extensión que podamos, incluyendo las caras proximales. (fresa redonda).⁽¹⁾

SURCOS DE ORIENTACIÓN: se realizan dos planos 1.2 mm de profundidad en vestibular y tres surcos en el cingulo con una pequeña convergencia a vestibular; 2mm en el borde incisal y surco de 1.2 mm con la fresa esférica en el centro de lado palatino. La eliminación de los puntos de contacto se hace con la fresa troncocónica punta afilada.⁽¹⁾

+ UNIÓN DE LOS SURCOS DE ORIENTACIÓN:

Removemos las islas que se encuentran en la estructura dentaria.⁽¹⁾

+ EXTENSIÓN INTRASULCULAR:

Con la fresa cilíndrica se procede a la extensión intrasulcular en el perímetro para un buen resultado estético.⁽¹⁾

+ ACABADO DE LA PREPARACIÓN:

Es necesario dejar lisas las superficies y sin ángulos vivos, también se debe hacer una mayor convergencia si lo comparamos con las coronas metalcerámico.⁽¹⁾

El acabado se realiza con la fresa de punta laminada.⁽¹⁾

+ CARACTERÍSTICAS DE LA PREPARACIÓN CONCLUIDA:

La preparación no debe tener zonas retentivas.⁽¹⁾

No debe tener ángulos vivos.⁽¹⁾

Convergencia en las paredes axiales.⁽¹⁾

Terminación cervical en chamfer profundo o el ángulo interno debe estar redondeado.⁽¹⁾

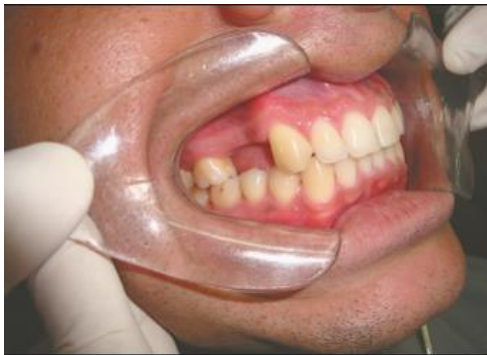

Fig. 03 Estado Inicial (vista lateral)⁽²⁾

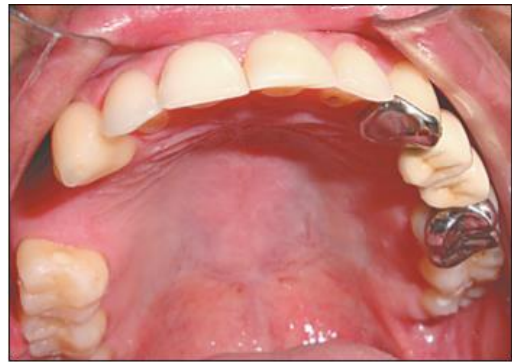

fig. 04 Estado Inicial (vista oclusal)⁽²⁾

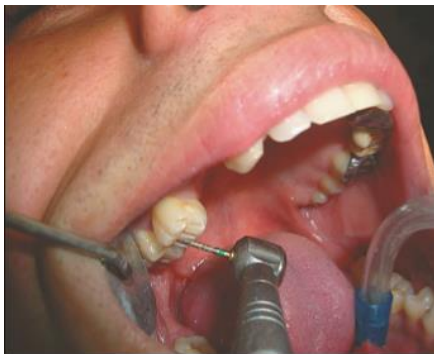

fig. 05 reducción oclusal⁽²⁾

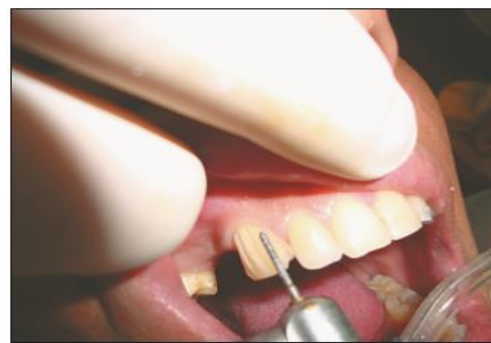

fig. 06 reducción vestibular⁽²⁾

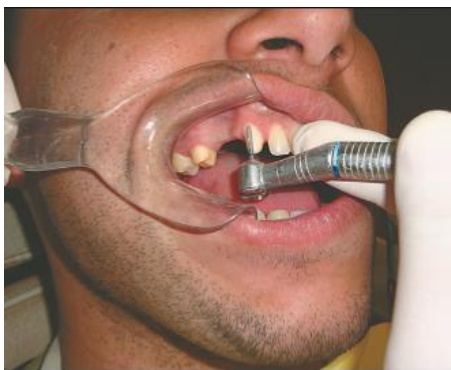


fig. 07 terminación en chanfer⁽²⁾

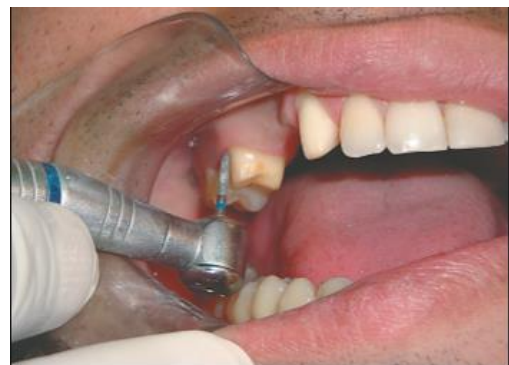

fig. 08 resistencia y retención adecuada⁽²⁾

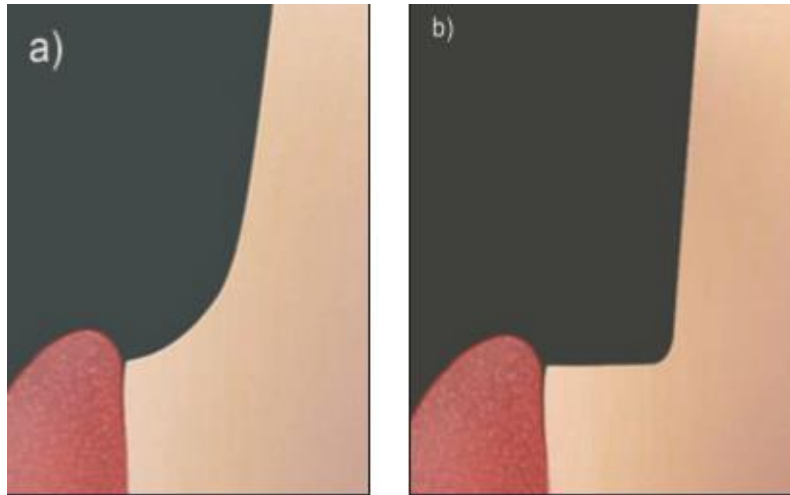


Fig. 09 a) chamfer b) hombro redondeado⁽²⁾

2.2. INLAYS Y ONLAYS:

Estas restauraciones sustituyen estéticamente a las restauraciones de amalgama que necesita el paciente. Estas restauraciones pueden ser usadas en reconstrucciones coronarias, incluso con una pérdida de estructura mineralizada que puede ser la destrucción de todas las cúspides.⁽¹¹⁾

Ya que esta es una restauración dependiente de la unión adhesiva, es necesario que los márgenes sean supragingivales o se introduzcan levemente dentro del surco para que la propia humedad o agentes contaminantes no comprometan el acondicionamiento del esmalte y de la dentina.^(1, 11)

Todos los ángulos deben estar redondeados; pero el ángulo cavo superficial debe estar recto y sin ningún bisel.⁽³⁾

Los contactos oclusales deben estar sobre la restauración o sobre el diente.⁽⁷⁾

Cuando el esmalte ni tiene apoyo no tenemos que removerlo, pero si lo podemos llenar con la resina compuesta o ionómero de vidrio, previo a la preparación.⁽⁷⁾

El espesor y el ancho máximo es de 2.0 mm para que resista físicamente.⁽⁹⁾

El alto nivel de sensibilidad en la técnica de preparación, confección en el laboratorio para obtener una relación armónica, la correcta obtención del color y su costo en comparación con las restauraciones directas y metálicas fundidas.⁽⁹⁾

2.2.1. INDICACIONES:

- Las restauraciones Inlays y onlays están indicadas para premolares y molares vitales que presentan pérdida estructural.⁽¹¹⁾
- Realizar un análisis oclusal previo para saber si se va utilizar un Inlays u Onlays.⁽⁹⁾
- El espesor de la preparación nos ayuda a evitar fracturas a mediano plazo.⁽⁹⁾
- En dientes que no se puede obtener una zona retentiva.⁽¹⁾
- En dientes que se necesite un tratamiento completo en las superficies oclusales.⁽¹⁾

2.2.2. CONTRAINDICACIONES:

- En pacientes que con hábitos parafuncionales y que dañarían la restauración. ⁽⁹⁾
- En pacientes que presentan restauraciones metálicas en el antagonista a la restauración. ⁽¹⁾
- En pacientes con bruxismo. ⁽¹⁾
- En pacientes con amplias destrucciones coronarias que no ayudan a la retención y resistencia. ⁽¹¹⁾
- En piezas que necesitan restauraciones conservadoras clase I o II. ⁽⁹⁾

2.2.3. VENTAJAS:

- Es estética. ^(1,9)
- Es más estable a comparación de la restauración de resina compuesta. ^(1,9)
- Si en algún momento es necesario se puede modificar la estética empleando tintes de cerámica ^(1,9)
- Tenemos la posibilidad de elegir entre materiales y técnicas ^(1,9)
- Causa gran satisfacción en restauraciones más grandes. ^(1,9)
- Es posible realizar una estructura anatomía adecuada. ^(1,9)

2.2.4. DESVENTAJAS:

- El costo es mayor. ^(1, 5-,9)
- Es mas abrasiva para el antagonista en comparación a la resina compuesta. ^(1, 5-,9)
- Es necesario un equipo especial. ^(1, 5-,9)

2.2.5. PREPARACIÓN DENTARIA:

Es un procedimiento biomecánico que se realiza en las lesiones cariosas empleando un instrumental adecuado para crear espacio y adaptar una restauración individual para que esta prevenga la nueva aparición de la caries. ⁽¹⁻⁶⁾

En el momento de la preparación tenemos que tener en cuenta que el mismo material que sea removido va ser reemplazado con los materiales restauradores; por ese motivo se debe realizar un plan para remover estrictamente lo necesario considerando la conservación de estructuras biológicas y poder garantizar las propiedades mecánicas y estéticas de la estructura del diente. ⁽¹⁻⁶⁾

Para un diseño adecuado en la preparación dentaria se tiene que equilibrar las siguientes consideraciones: estéticas, preservar la estructura dentaria y el periodonto. ⁽¹⁻⁶⁾

2.2.6. PRINCIPIOS DE LA PREPARACIÓN DENTARIA:

- Contorno: Área de superficie dentaria a ser incluida en la preparación dentaria. ^(1-6, 9, 10)
- Resistencia: hace que estructuras remanentes sean capaces de resistir las fuerzas masticatorias. ^(1-6, 9, 10)
- Retención: ayuda a retener una restauración, evitando su dislocamiento. ^(1-6, 9, 10)
- Conveniencia: tiene como objetivo ayudar en la instrumentación correcta de la preparación para la colocación de un material restaurador. ^(1-6, 9, 10)
- Remoción de la dentina cariada remanente. ^(1-6, 9, 10)

2.2.7. PRINCIPIOS BIOLÓGICOS:

- **Preservación de la estructura dental y vitalidad pulpar:** en la profundidad de la preparación la relacionamos directamente al número de los túbulos dentinarios que son expuestos cerca del límite amelodentinario. la dentina y la pulpa forman la unidad biológica que reaccionan ante cualquier estímulo de forma fisiológica o patológicas debido a su origen mesodérmico. Una de las características histológicas de la dentina son los túbulos dentinarios, que se alojan en el interior la prolongación de células odontoblásticas, denominadas proceso odontoblástico. Ambas estructuras le proporcionan a la dentina sus propiedades de permeabilidad y sensibilidad. ^(1, 9)

Esto representa que cuanto mayor la profundidad de la preparación, mayor la permeabilidad dentinaria y la susceptibilidad de la pulpa a los agentes irritantes sean ellos físicos (calor), químicos (resinas acrílicas, agentes hemostáticos) o biológicos (contaminación bacteriana y sus toxinas). La reacción del complejo dentino-pulpar, frente a las agresiones que sufre, se manifiesta mediante mecanismos diferentes y es determinada por tres grupos de factores. ^(9, 11)

-
- Esclerosis de los túbulos dentinarios.
 - Formación de dentina terciaria en el límite dentino-pulpar.
 - Establecimiento de un proceso inflamatorio en la pulpa.
-

Tabla 01. mecanismos de reacción del complejo dentino pulpar⁽¹¹⁾

-
- Naturaleza, intensidad, tiempo de acción, tamaño molecular, carga, concentración y solubilidad del agente irritante.
 - Estructura y permeabilidad dentinaria (número y diámetro de túbulos dentinarios, grosor de la dentina remanente, grado de mineralización, presencia o ausencia de barreras defensivas, tales como: dentina esclerótica y/o terciaria).
 - Estado fisiológico o condiciones de salud previos de la pulpa que está siendo injuriada.
-

Tabla 02. determinantes del grado de reacción del complejo dentino pulpar⁽¹¹⁾

Los tratamientos de conductos debilitan la estructura dentaria por la pérdida significativa de humedad, aumentando el riesgo de fractura, comprometiendo la longevidad del diente. En términos clínicos, difícilmente un diente vitalizado se fractura durante la función. ⁽⁹⁾

Los dientes despulpados son más susceptibles a la fractura en relación a los dientes sanos, tanto por factores mecánicos (pérdida de estructura, rompimiento del techo de la cámara pulpar) como por factores biológicos (alteraciones físicas de la dentina). ⁽¹⁾

Se estudió la resistencia a la de dientes con tratamiento de endodoncia previo, que son restaurados con resina compuesta con cobertura de cúspide. Se dividieron de la siguiente manera: ⁽⁹⁾

Grupo	Condición
I	Dientes sanos
II	Preparación MOD + exposición de cámara pulpar + Resina Comp.
III	Preparación MOD + exposición de cámara pulpar + reducción
IV	Preparación MOD + exposición de cámara pulpar sin restauración

Tabla 03. resistencia a la fractura⁽¹¹⁾

- **Preservación de las estructuras periodontales:** esto es fundamental para el éxito del tratamiento ya sea restaurador o protésico. El mantenimiento del espacio biológico y/o su recuperación son imprescindibles en la planificación de las preparaciones y también esencial para la estética de la prótesis. Los cuidados durante la preparación y la selección del tipo y localización de la terminación cervical son fundamentales para la estética y para el mantenimiento del estado de salud periodontal^(1, 7)

Espacio biológico: Unión dentogingival que la describimos como la unidad funcional formada por: Tejido conectivo de inserción de la encía y epitelio de unión.

Anchura biológica	Gargiulo	Vacek
Surco gingival (mm)	0.69 (0.0-5.3)	1.32 (0.2-6.0)
Adherencia epitelial (mm)	0.97 (0.08-3.7)	1.14 (0.3-3.2)
Inserción conectiva (mm)	1.07 (0.0-6.5)	0.77 (0.2-1.8)

Tabla 04. dimensión del espacio biológico⁽¹¹⁾

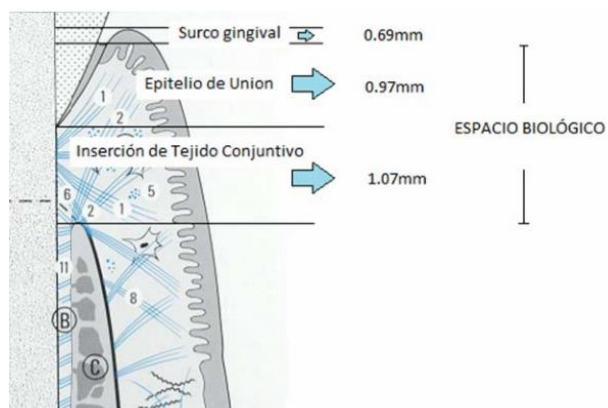


Fig. 10 espacio biológico⁽¹¹⁾

El cambio de su estructura depende de las consecuencias que se derivan de: la retracción gingival, pérdida ósea, hiperplasia gingival; desde el punto

de vista periodontal estas tienen grandes consecuencias como en la estética gingival.^(9, 11)

Para el mantenimiento de las estructuras gingivales se pueden realizar:^(1,9,11)

Volumen de estructura dental removida: removemos una cantidad suficiente de estructura dentaria, de tal modo que observemos que el área cervical es suficiente para colocar la restauración que es la que dará la anatomía del diente en conjunto con los tejidos periodontales. En la presencia de restauraciones desbordantes estas comprimen la encía que se encuentra alrededor del diente causando inflamación lesiones e hiperplasias, también a la acumulación de placa causando enfermedad periodontal.

Límite y calidad de la terminación cervical: desde el punto de vista periodontal el límite cervical correcto es el supragingival. Al establecer la terminación cervical, la preparación debe seguir el límite descrito por la encía. Una preparación recta podría llevar a la invasión del espacio biológico en proximal. La importancia de la calidad de la línea de terminación es una parte crítica de la preparación:

- ✚ Una línea de terminación lisa y uniforme influye favorablemente en la exactitud de la adaptación marginal de la restauración.
- ✚ El grosor de la preparación permite establecer contornos adecuados a la restauración.
- ✚ Debe proporcionar la resistencia al margen de la restauración para soportar las cargas oclusales sin deformarse.
- ✚ Su localización debe permitir el control de la exactitud de la adaptación cervical y la higiene, protegiendo así el complejo periodontal.
- ✚ Su localización visible permite una fácil impresión perfectamente definida.

Debemos tener una línea de terminación precisa porque eso nos va indicar la adaptación marginal de la restauración. Esto es importante para su tiempo de vida ya que una adaptación marginal incorrecta es potencialmente perjudicial tanto para el periodonto como el tejido de soporte.

2.3. CARILLAS LAMINADAS:

Trata de preservar la estructura dentaria, una parte importante es el uso del cemento resinoso que mejora la resistencia del diente, mucho más sino es vital. Antes de cementarse la carilla es un material frágil que en el momento de la fabricación puede haber riesgos de rajaduras o fracturas. Pero después de la cementación la carilla se vuelve resistente. El espesor del tallado varía de acuerdo al material cerámico que será utilizado.^(10,14)

2.3.1. INDICACIONES:

- Casos para modificar la posición, el tamaño y la forma de los dientes. (1,10,14)
- Piezas con alteraciones de color (tratamiento de endodoncia inadecuado, pigmentos intrínsecos). (1,10,14)
- Restauración extensas y antiguas (cara palatina con buena cantidad de estructura dentaria). (1,10,14)

2.3.2. PREPARACION DE CARILLAS:

- Determinación del contorno periférico (fresa diamantada esférica). (1,10)
- Surco de orientación en cara vestibular en dos planos (fresa diamantada cilíndrica). (1,10)
- Surcos de orientación en el borde incisal. (1,10)
- Reducción del borde incisal. (1,10)
- Implicamos la cara palatina. (1,10)
- Reducciones promedios para unas carillas. (1,10)
- Terminación en el borde incisal (sin compromiso del borde incisal, con compromiso de borde incisal, con abrazamiento de cara palatina). (1,10)

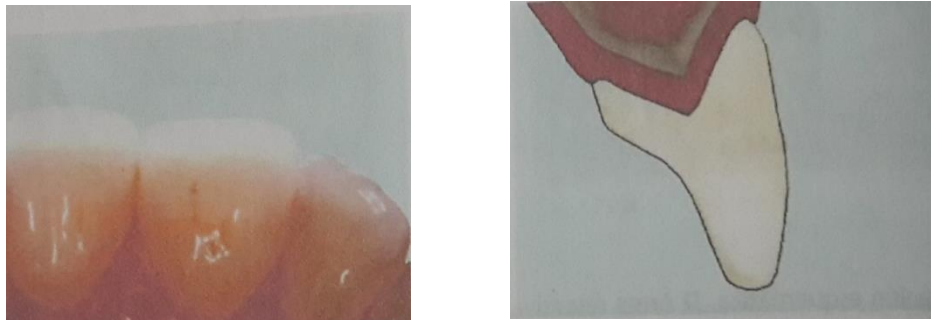


Fig. 11 vista palatina y proximal del diente que será preparado⁽¹⁾

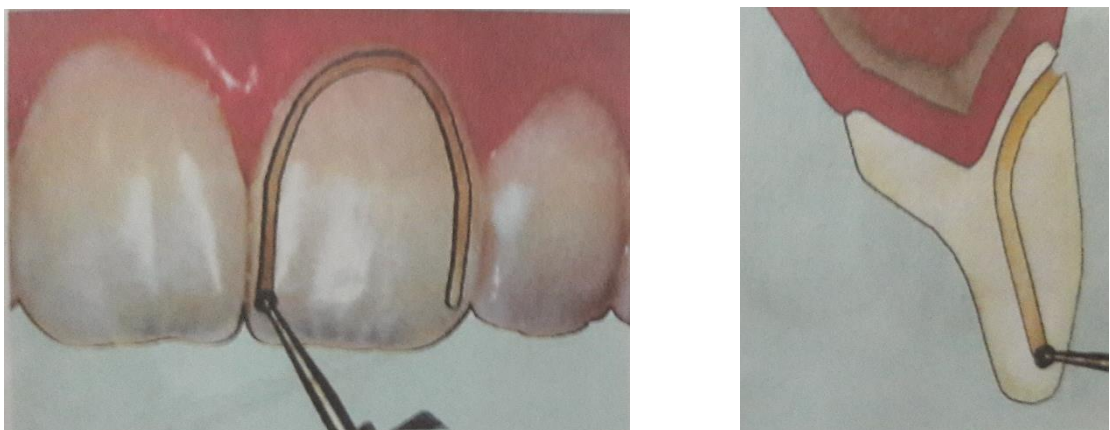


Fig. 12 delimitación del contorno periférico⁽¹⁾

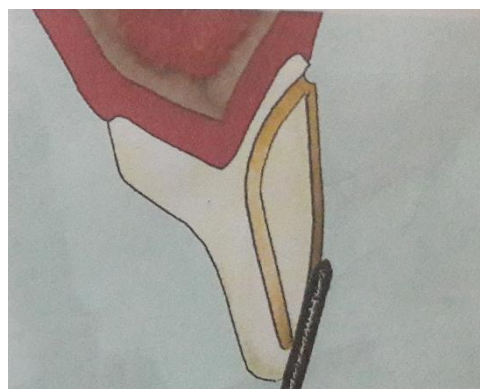
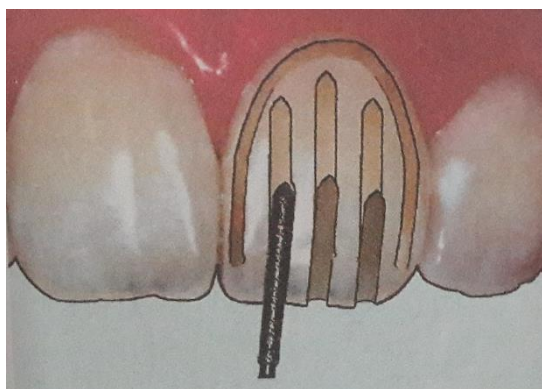


Fig. 13 surco de orientación vestibular⁽¹⁾

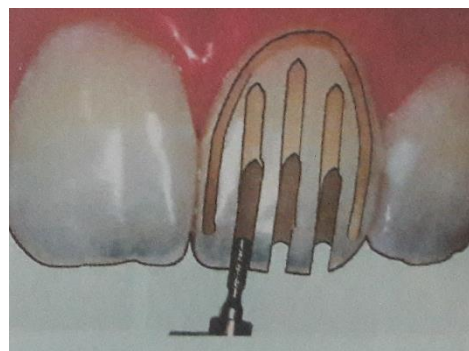
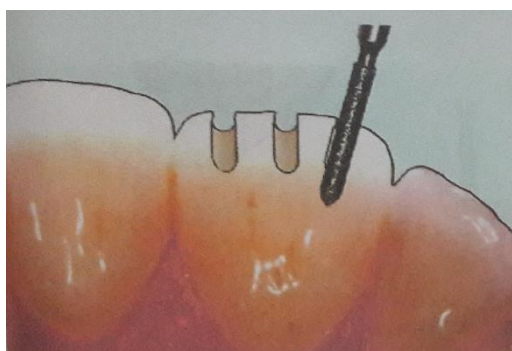


Fig. 14 surco de orientación en el borde incisal⁽¹⁾

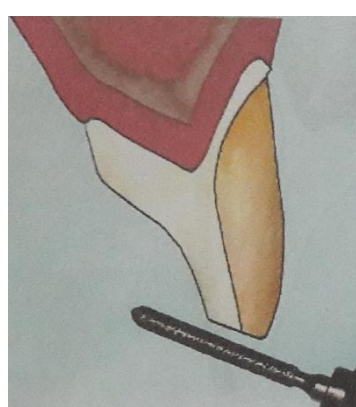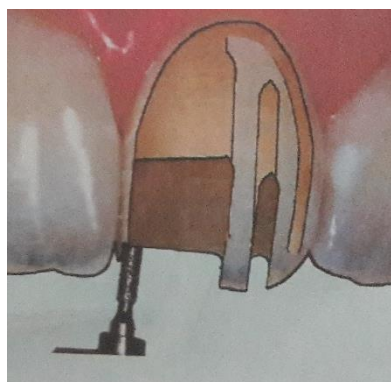


Fig. 15 reducción del borde incisal⁽¹⁾

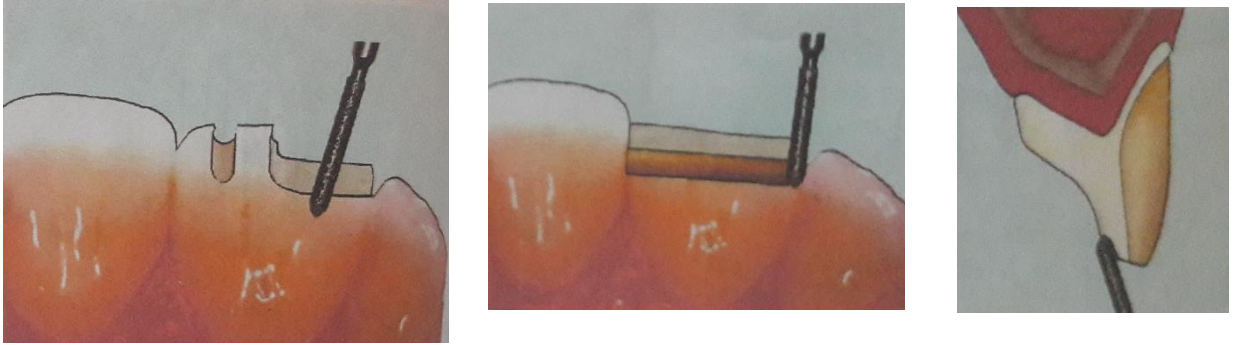


Fig. 16 implicación de la cara palatina⁽¹⁾

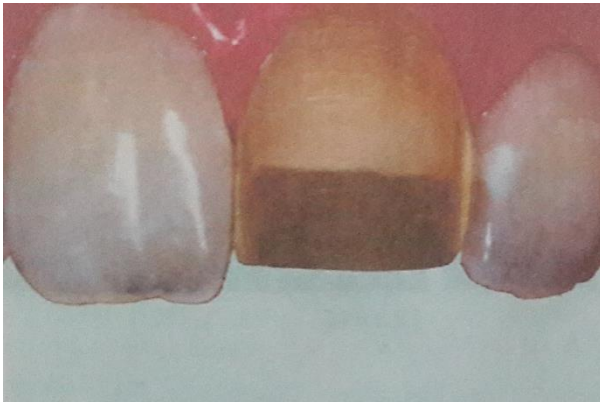

Fig. 17 vista vestibular de la preparación concluida⁽¹⁾

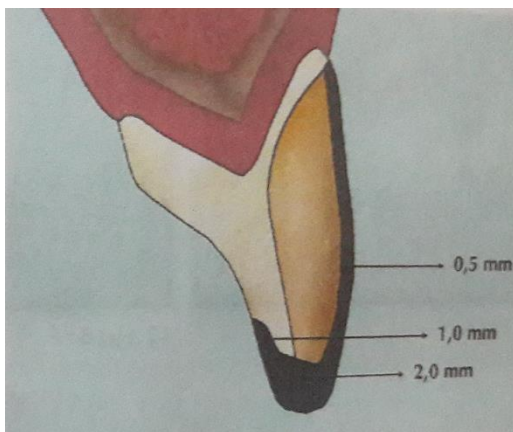


Fig. 18 reducciones promedios de carillas⁽¹⁾

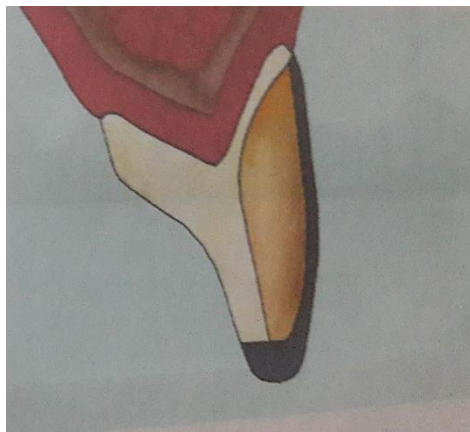
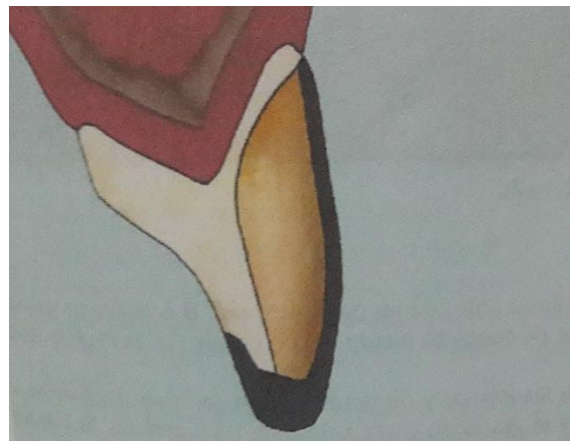
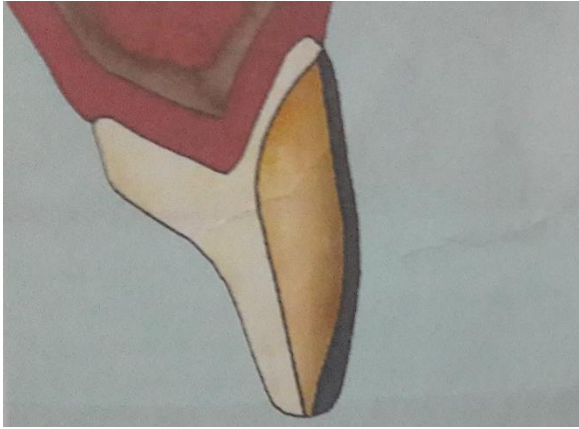
Fig. 19 terminación de borde incisal⁽¹⁾

CAPITULO II

CORONAS LIBRES DE METAL

1. CONCEPTO:

Las coronas libres de metal vienen logrando mejores resultados estéticos a comparación con las coronas de metal, además de resolver otros problemas como galvanismo y toxicidad.^(1,2)

Diferentes tipos de cerámica se han introducido para la confección de coronas libres de metal. El primer intento fue el de fortalecer la cerámica de feldespato convencional mediante la adición de leucita.⁽²⁾

Los resultados ópticos obtenidos con estos materiales son similares a la apariencia dental natural. Sin embargo, debido a su baja resistencia mecánica y fragilidad estas cerámicas reforzadas fueron limitadas al uso exclusivo de coronas en el sector anterior, aunque ya después dependiendo del tipo de material también es usado para piezas posteriores^(1,3-5)

2. SELECCIÓN DEL COLOR Y DE LA INFRAESTRUCTURA:

El odontólogo debe restablecer las funciones y la estética, así como los mecanismos de translucidez, pasaje y reflexión de la luz para formar el color.

Nos tenemos que dar cuenta que el color no solo depende de la estética sino también de la forma.^(2,7)

2.1. ANÁLISIS DE LAS CARACTERÍSTICAS ÓPTICAS DEL DIENTE:

- **Translucidez:** es la apariencia entre el blanco (opacidad total) y el vidrio (transparencia total).^(1,3,6,7)

La forma de los prismas que se encuentran en el esmalte le dan características translucidas a diferencia de la dentina, que es más opaca. Como la dentina y el esmalte tienen diferente translucidez la cerámica trata de reproducir las características del diente natural.^(1,3,6,7)

Al hacer la elección de un sistema restaurador, debemos evaluar diferentes factores:^(1,3,6,7)

- ✚ La translucidez del material cerámico.
- ✚ La translucidez de los dientes adyacente.
- ✚ El color del remanente dental.
- ✚ Las fuerzas oclusales que actúan en la región por restaurar.

- **Fluorescencia:** es considerado un estado donde las ondas electromagnéticas con la materia (definido por la física).

Los dientes tienen características que producen el fenómeno de fluorescencia esta se produce por la materia orgánica que está localizada en la dentina del diente.^(1,3,6,7)

Al usar las cerámicas es posible reproducir esta característica de forma más próxima a lo natural, ya que las masas cerámicas poseen diferentes niveles de fluorescencia. ^(1,3,6,7)

- **Opalescencia:** la presencia de cristales pequeños en el esmalte que la menor longitud de onda de luz visible provoca dispersión de luz, ocasionando que sea reflejada la menor longitud de onda y sea transmitida la mayor longitud de onda. ^(1,3,6,7)

En la luz blanca se re fracciona dos colores azul y naranja, a pesar que el esmalte tenga cristales este fenómeno solo se da en presencia de la translucidez plena. ^(1,3,6,7)

- **Dimensiones de color:** es un fenómeno tridimensional (matriz, valor y croma). ^(1,3,6,7)

✚ **Matiz:** distinguir una familia de otra ya sea rojo, amarillo, azul, etc.

✚ **Valor:** distinguir un color claro de un color oscuro. En la rueda de munsell está representado por el eje cromático donde el blanco está en la punta y el negro en la base. El color negro no posee valor porque absorbe toda la luz y el blanco tiene el valor máximo por reflejar la luz.

✚ **Croma:** es cuando podemos distinguir un color fuerte de un color tenue (saturación o intensidad del matiz).

- **Evaluación de colores:** para ver apariencia y color de los dientes depende de: translucidez, opacidad, condición de iluminación, reflexión de luz y también la influencia del cerebro humano en la percepción de color del diente.

✚ **Escalas de colores:** en la actualidad se desarrollaron sistemas a través de la computadora para la leer e interpretar los colores del diente. El uso más práctico para leer los colores ha sido la escala de colores, en esta se evalúa matiz y croma ayudado de fotografías digitales de una buena calidad y hasta el ceramista con más experiencia puede evaluar la opacidad y translucidez.

Las escalas de color que más usamos: Vita Classical, Chromascop.

ESCALA VITA:

MATIZ

A	NARANJA
B	AMARILLO
C	AMARILLO GRISACEO
D	MARRÓN

Tabla 05. Matiz caracterizado por letras⁽¹⁾

CROMA

1	MENOR CROMA/MAYOR VALOR
4	MAYOR CROMA/MENOR VALOR

Tabla 06. Croma caracterizado por números⁽¹⁾

ESCALA CHROMASCOP:

MATIZ

100	BLANCO
200	AMARILLO
300	NARANJA
400	GRIS
500	MARRON

Tabla 07. Matiz (escala chromascop)⁽¹⁾

CROMA

10	MENOR CROMA/MAYOR VALOR
20	MAYOR CROMA/MENOR VALOR

Tabla 08 croma (escala chromascop)⁽¹⁾

Protocolos de evaluación de colores

EN EL CONSULTORIO:

El paciente debe tener la cara limpia sin maquillaje y si está usando algún tipo de ropa brillante tratar de cubrirlo con algún trapo de color neutro (gris). ^(1,7)

Evaluar el color del remanente dental^(1,7)

Revisar la opacidad y translucidez del diente natural^(1,7)

El color se selecciona al inicio de la sesión, antes que los ojos se cansen, no hacer la comparación de los colores por más de 7 segundos así evitamos la fatiga de los conos de la retina. ^(1,7)

Evaluar el matiz y después el croma^(1,7)

Tomar foto de la sonrisa del paciente y de los dientes relacionados siempre y cuando estén presentes los homólogos y antagonistas. ^(1,7)

EN EL LABORATORIO:

El técnico dental tiene que materializar, confeccionar y hacer el acabado de la pieza con toda la información dada por el odontólogo.⁽⁶⁾

3. CERÁMICAS SIN METAL:

3.1. SISTEMA IN-CERAM:

El sistema está compuesto actualmente por diferentes tipos de infiltración y con características, propiedades y técnicas de laboratorio distintas.^(4,6,7)

Alúmina (Al_2O_3)

Spinell ($MgAl_2O_4$)

Zirconia (ZrO_2)

3.1.1. IN-CERAM ALUMINA:

CARACTERISTICAS:

- Temperatura de fusión: 2.0450 °C.^(1,3-6,12)
- La alúmina es un material tenaz que cuando es adicionada a un vidrio se vuelve resistente a las fracturas.^(1,3-6,12)

INDICACIONES:

- PPF hasta tres pilares en segmento anterior.^(1,3-6,12)
- Se indica tanto en anteriores como en posteriores.^(1,3-6,12)
- Para dientes que sufren alteración de color.^(1,3-6,12)
- Usado para dientes que presentan alto valor y opacidad.^(1,3-6,12)
- Sobre núcleos metálicos.^(1,3-6,12)

CEMENTACION:

- Es recomendado la cementación convencional con el uso: Fosfato de Zinc o Ionómero modificado con resina.^(1,3-6,12)
- El uso de cementos resinosos (cementación adhesiva) comprobaron que bajo análisis microscópico que el ac. Fluorhídrico no acondiciona la estructura de ox. Alúmina.^(1,3-6,12)

3.1.2. IN-CERAM SPINELL: (ALUMINA Y OXIDO DE MAGNESIO).

Es un mineral que encontramos en la naturaleza y es químicamente inerte, de conducción eléctrica baja, presenta varias cualidades ópticas. En estado puro es translucido y no posee color. Para que los especialistas puedan usarlos son producidos sintéticamente. ^(3-6,8,12)

CARACTERÍSTICAS:

- Su infraestructura es de óxido de magnesio (espesor 0.5mm) ^(3-6,8,12)
- Su tipo de cerámica: óxido de magnesio ($MgAl_2O_4$) ^(3-6,8,12)
- La sintetización de la infraestructura es 1.120°C. ^(3-6,8,12)
- Características ópticas: translúcida. ^(3-6,8,12)

INDICACIONES:

- Coronas anteriores. ^(3-6,8,12)
- Carillas. ^(3-6,8,12)
- Inlays y onlays. ^(3-6,8,12)
- Dientes translucidos. ^(3-6,8,12)
- Remanente dental favorable. ^(3-6,8,12)

CONTRAINDICACIONES:

- Cuando encontramos núcleos metálicos. ^(3-6,8,12)
- Dientes posteriores. ^(3-6,8,12)
- Dientes o remanentes oscuros. ^(3-6,8,12)

CEMENTACIÓN:

- Fosfato de zinc. ^(3-6,8,12)
- Ionómero de Vidrio modificado con resina. ^(3-6,8,12)

3.1.3. IN-CERAM ZIRCONIA:

Posee elasticidad, resistencia, resistencia al desgaste y módulo de resistencia; el polvo usado para la infiltración está compuesto de: ^(1-3,7,8)

Al_2O_3 – 69%.

$TZrO_2$ (estabilizada con cerio) – 31%.

- **CARACTERÍSTICAS:**

Su infraestructura es de Oxido de Zirconia estabilizada con Cerio (espesor 0.5mm). ^(1-3,7,8)

Tipo de cerámica: oxido de zirconia. ^(1-3,7,8)

La sintetización de la infraestructura se realiza a 1.180°C. ^(1-3,7,8)

Característica óptica: opacidad. ^(1-3,7,8)

- **INDICACIONES:**

Por la opacidad y resistencia está indicado para la región posterior (premolares y molares), ya sea prótesis fijas o coronas unitarias

Presencia de núcleos metálicos. ^(1-3,7,8)

En raíces oscuras. ^(1-3,7,8)

3.2. Sistema EMPRESS:

Es un sistema de inyección cerámica usando la teoría de la cera perdida; en el momento de hacer el diseño con la cerámica esta es inyectada de la forma que se desea y esto se realiza a través de dos técnicas: ^(1,4,5,7,9,10,14)

TÉCNICA ESTRATIFICADA:

Se usa cuando el encerado de la estructura es parcial, para que esta reciba después de aplicar la cerámica de cobertura "IPS Empress".

TÉCNICA MAQUILLADA:

Se presenta cuando el encerado de la estructura es ejecutado en la etapa final, como en onlays e Inlays también en coronas unitarias. Luego del proceso de inyección se recibe la aplicación de SHADES que son los colores en la escala chromascop y STAINS.

- **CARACTERÍSTICAS:**

El tipo de cerámico es vidrio cerámico reforzado por leucita.

La temperatura de inyección es de 1.075 °C.

- **INDICACIONES:**

Inlays y onlays.

Carillas maquilladas.

- **CEMENTACION ESTETICA:**

Adhesiva con cemento dual.

- **TRATAMIENTO DE LA CERAMICA:**

Limpieza con el ultrasonido.

Acondicionamiento por medio del ácido fluorhídrico al 4 % por un minuto.

Lavar con bastante agua.

Secar.

Aplicación del SILANO por un minuto.

Aplicamos el adhesivo dual.

3.2.1. **IPS Empress 2:** (1,7,9,10,14)

El sistema Empress original se usó como opción para realizar la confección mediante técnica de maquillado; pero se le agrego una pastilla de DISILICATO DE LITIO presentando una mayor resistencia tres veces más para la técnica de estratificación.

Se desarrolló una nueva forma para la cerámica de cobertura que llamamos IPS Empress 2, para que se forme la estratificación en la estructura de disilicato de litio.

- **CARACTERÍSTICAS DE LA INFRAESTRUCTURA:**

Tipo de cerámica: de vidrio que contiene cristales de silicato de litio y cristales de ortofosfato de litio.

Contenido cristalino: 60% de volumen en infraestructura.

Resistencia flexural: 350 +/- 50 MPa.

Temperatura de inyección: 920 °C.

- **CARACTERÍSTICAS DE LA COBERTURA IPS EMPRESS 2:**

Tipo de cerámica: vidrio cerámico que contiene cristales de fluorapatita.

resistencia flexural: +/- MPa.

Temperatura de sinterización: 800 °C.

- **INDICACIONES:**

PPF con tres pilares en el sector anterior.

Coronas individuales hasta en premolares.
Dientes translucidos usando la tabla de HEFFERMANN.

- **PREPARACIÓN:**

Chanfer profundo.

- **ESPEJOR DEL COPING:**

0.6 a 0.8 mm.

- **CEMENTACIÓN:**

Cementación adhesiva con cemento resinoso dual. ^(1-3,12,13)

TRATAMIENTO DE LA CERAMICA: “cementación adhesiva”

Limpieza con el ultrasonido.
Acondicionamiento con acido fluorhídrico al 4% por veinte segundos.
Lavar con bastante agua.
Secar.
Aplicación del SILANO por un minuto.
Aplicación de adhesivo dual.

TRATAMIENTO DE CERÁMICA: “cementación convencional”

Limpieza con el ultrasonido.
Lavar con bastante agua.
Secar.

CEMENTACIÓN RECOMENDADA:

Cerámica de cobertura IPS Empress 2: adhesiva.
Con cerámica de cobertura IPS Eris for E2: adhesiva o convencional (ionómero de vidrio modificado).

- **CONTRAINDICACIONES:**

Presencia me materiales mecánicos.
Presencia de dientes con raíz oscurecidas.

3.2.2. IPS ERIS FOR E2:

Es una nueva cerámica de cobertura, esta contiene un incremento de resistencia del sistema esta se da la opción con cementación convencional con ionómero de vidrio o fosfato de zinc. También esto se da en la confección de PPF con tres pilares hasta premolares. ^(1,7)

- **CARACTERÍSTICAS:**

Cerámica de cobertura: cerámica de vidrio conteniendo cristales de fluorapatita.

Resistencia flexural: 85+/- 25 N/mm².

Temperatura de sinterización: 760° C.

3.2.3. IPS E.MAX:

Solo presenta unas pequeñas diferencias y modificaciones a comparación de sistema Empress; ya que la dimensión de la pastilla de inyección quedo grande se llegó a colocar una pastilla opaca para uso sobre núcleos metálicos. ^(1,7)

3.3. Sistema CAD – CAM:

Los procesos restauradores se están desarrollando en dos áreas: ^(1,2,5,6)

- Aumento de las resistencias de las infraestructuras cerámicas (zirconia), permiten aplicaciones sin metal que son parecidas a las metacerámicas
- Desarrollo del sistema automatizados para la creación de infraestructuras de las prótesis.
- En la actualidad se presentaron sistemas sofisticados de CAD –CAM, que son capaces de elaborar prótesis complejas y bien elaboradas con un buen nivel de precisión, estos son:
 - Procera – novel biocare
 - Lava – 3M ESPE
 - Cercon Smart Ceramics
 - Cerec in Lab
 - Everest – Kavo

Los sistemas que antes han sido mencionados usan la alúmina y la zirconia sintetizadas como material de fresado, pero fue después de que se agrego la zirconia que este avance se volvió conocido por la resistencia que presenta.

La zirconia existe en 3 formas: monociclica, tetragonal y cubica. Al adicionar un estabilizador permite la sinterizacion en la fase tetragonal. La estabilización de la zirconia le da varias propiedades dando mayor resistencia.

La zirconia estabilizada posee:

- Biocompatibilidad
- Alto modulo de estabilidad

- Bajos niveles de degradación frente a los fluidos bucales
- Alta resistencia frente a la propagación de rajaduras
- No pierde resistencia y no se transforma en presencia de fluidos bucales
- Indicada para PPF posteriores

3.3.1. SECUENCIA:

- **Fase CAD**

ESCANEADO

Se toman impresiones digitales del modelo mediante un procedimiento de escaneado óptico sin contacto, con proyección de franjas y triangulación para una alta precisión, de manera de obtener una representación de tipo tridimensional en la pantalla de la computadora del modelo. El proceso requiere de la toma de hasta 30 imágenes con el escáner, para establecer las características del modelo de trabajo. El escaneo láser constituye una "impresión virtual" que registra los datos morfológicos del muñón y de los elementos adyacentes, a la cual seguirá una imagen tridimensional en la que se definirá el diseño de la estructura. El rayo láser posee un ángulo de incidencia igual a los 45° con respecto al plano de trabajo, para poder tomar datos tanto de las paredes axiales del muñón como sobre los planos oclusales. El punto láser es leído por un sistema óptico que determina con exactitud la posición. El tiempo promedio de escaneo de un muñón es de 5 minutos. El registro de oclusión, de la brecha y de las piezas vecinas también es escaneado. ^(2,5)

DISEÑO

Si bien la preparación de las cofias es establecida automáticamente por el software, el diseño puede variarse. De acuerdo con la forma del muñón, el técnico de laboratorio puede utilizar un espaciador, por ejemplo, si se presentan ángulos filosos, como podría ser en una transición axio-oclusal, para mejorar la forma y lograr las características adecuadas. De todos modos, por lo menos 1mm de la superficie interna no podrá ser afectada por el espaciador. El técnico podrá también tomar en consideración los datos que proporcionan las piezas vecinas y el antagonista, para así variar el diseño primario establecido por el programa utilizando un "cuchillo de cera virtual". El diseño es siempre guiado por los parámetros que establece el sistema de computadora y que son cruciales para lograr la resistencia de la estructura. El grosor mínimo del esqueleto de zirconia es de 0.6 mm y la superficie de los conectores es: 6 mm² para las piezas anteriores y 9 mm² para el sector posterior, no pudiendo ubicarse los valores por debajo de estas referencias. El diseño de tipo tridimensional puede ser visualizado en cualquier dirección como parte del proceso de diseño e inclusive el grosor del margen (interfase) del cemento puede ser establecido. La selección de color de la estructura puede realizarse de entre 7 tonos pre-establecidos para correlacionarlo con la dentición natural del paciente. ^(2,5)

- **Fase CAM**

FRESADO

El diseño virtual del esqueleto es transformado en códigos legibles para la máquina fresadora, tomando en consideración inclusive la posterior contracción que sufrirá el material durante la etapa de sinterizado. El diseño final es enviado a la máquina fresadora, previamente cargada con los bloques apropiados para el procedimiento. La máquina puede tener una gran capacidad, por lo que puede ser cargada en la noche y trabajar automáticamente durante varias horas, fresando una importante cantidad de estructuras y cofias, optimizando el rendimiento de la misma. Los bloques, si bien tienen una composición química similar entre las diferentes marcas, suelen tener diferencias en la dureza y translucidez, debido al procedimiento de fabricación y la selección del polvo utilizado, así como la técnica de sinterizado. Dependiendo del sistema utilizado y de la marca, los bloques podrán ser totalmente sinterizados ó pre-sinterizados. Los bloques que son totalmente sinterizados, al ser fresados, logran la forma final real de la subestructura, pero la alta dureza que presentan tiene algunas desventajas como ser: mayor tiempo de fresado y rápido desgaste de las herramientas que fresan. Otro método más frecuentemente utilizado es el que maneja bloques de zirconia presinterizados, cuyo estado de tipo poroso, hace que sean más fáciles de fresar para la máquina. Sin embargo, después de esta etapa inicial, la estructura tiene que ser sinterizada en un horno para alcanzar una mayor dureza y densidad del material. Este proceso de sinterizado, es acompañado por una contracción de la estructura en un rango del 20-30%. Para compensar esta contracción, en el proceso de fresado, la subestructura se fresa a un tamaño aumentado, tomando en cuenta la futura contracción que sufrirá. El éxito de esta compensación numérica, depende de la composición y homogeneidad del bloque de zirconia y del proceso de fabricación de los bloques que utiliza cada fabricante. Lo anteriormente descrito, puede impactar directamente en el ajuste final de las restauraciones y es más crítico a medida que la rehabilitación se hace más larga. El procedimiento para la confección de un esqueleto de 3 piezas en la máquina, implica un tiempo promedio de fresado de unos 50 minutos. ^(2,5)

SINTERIZADO

Se realiza un pulido manual y se establece el color de la subestructura previo a la misma vaya al horno. El proceso de sinterizado se realiza en un horno especial de forma automatizada, incluye fases de calentamiento y enfriado y dura aproximadamente unas 11 hrs., aunque es variable según el sistema. ^(2,5)

CERÁMICA DE RECUBRIMIENTO

La última etapa consiste en el agregado de la cerámica de recubrimiento. La cerámica que se utiliza tiene un coeficiente de expansión térmica similar al de la zirconia y consiste en un sistema de 16 tonos basados en la escala VITA clásica. ^(2,5)


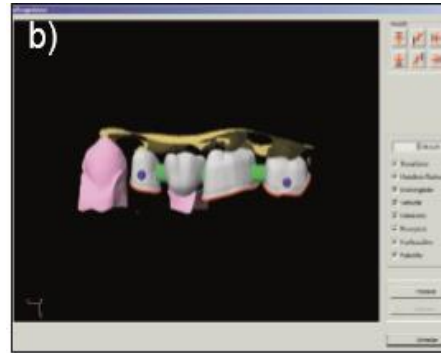




Fig. 20 sistema CAD – CAM a) escaneado b) diseño c) bloque de zirconia original d) fresado e) bloque de zirconia maquinado f) sinterizado g) agregado de cerámica de recubrimiento. ⁽²⁾

3.3.2. Sistema PROCERA: ^(1,2)

Es un sistema de confección industrial de infraestructuras para prótesis individuales y que usa la tecnología CAD-CAM” Computer Assited Desing and Computer Assited Machine”. ^(1,2)

SISTEMA DE LECTURA “CAD-CAM”:

El escáner en el sistema PROCERA procesa información digitalizada con una punta de zafiro que tiene forma de esfera con un diámetro de 2.5 mm. ⁽²⁾

3.3.2.1. CARACTERÍSTICAS:

Es un sistema de cofia con alúmina que se utiliza en:

- Coronas unitarias, PPF y carillas laminadas. ⁽²⁾
- Espesor de cofia: 0.4 – 0.6 mm. ⁽²⁾
- Infraestructura: vidrio oxido de alúmina. ⁽²⁾
- Temperatura de sintetización de la infraestructura: 2.050 °C. ⁽²⁾
- Características ópticas: opacidad media. ⁽²⁾

3.3.2.2. INDICACIONES:

- Corona anteriores (0.4 mm de espesor) y coronas posteriores (0.6 mm de espesor). ⁽²⁾
- Carillas laminadas. ⁽²⁾
- Prótesis fijas. ⁽²⁾
- Presencia de raíces oscuras y núcleos metálicos. ⁽²⁾

3.3.2.3. CEMENTACIÓN:

- La recomendada es la convencional. ^(2,12,13)
- Fosfato de zinc. ^(2,12,13)
- Ionómero de vidrio. ^(2,12,13)

En algunos casos la cementación adhesiva no tuvo buenos resultados, pues las cofias de alúmina y zirconio no pueden ser acondicionados con ácido fluorhídrico y por consecuencia no se realiza la adhesión.⁽¹⁾

PROCERA ALL – ZIRCO:

Cuando se usa zirconia como infraestructura eso indica mayor resistencia. ⁽¹⁾

CARACTERÍSTICAS:

Espesor de la cofia: 0.4 – 0.6 mm. ⁽¹⁾

Infraestructura: óxido de zirconio estabilizado con itrio. ⁽¹⁾

Características ópticas: opaca. ⁽¹⁾

PILARES PROCERA:

Permite la confección de pilares ya sea implantes de alúmina, zirconia y titanio. ⁽¹⁾

PROCERA IMPLANT BRIDGE:

Confección de las estructuras de las prótesis sobre implantes. ⁽¹⁾

PREPARACIÓN:

Procera all- ceram:

- Preparación de chanfer con profundidad de 1.05 – 2.0 mm.
- Reducción oclusal de 1.5 -2.0 mm.
- Contornos suaves, redondeados y sin ángulos rectos.
- Si los dientes son posteriores está indicado que para la cara oclusal tiene que ser lo más plana posible.

Carilla laminada procera all –ceram:

- no debe existir bordes cortantes.
- reducción de la cara vestibular 0.5 – 0.7 mm, se puede extender por la cara palatina de 2 – 3 mm.
- la preparación del área de trabajo puede llegar a extenderse hasta romper los puntos de contactos.

PPF provera all – ceram:

- Preparación a aquella en forma de cono para las coronas, que tenga una altura oclusolingival mayor a 3 mm y entre los dientes no preparados debe haber un espacio edéntulo de 11 mm.

4. CARILLAS CERÁMICAS:

Se podría decir que es una lámina fina de material cerámico que es colocado en la zona vestibular de los dientes anteriores cuya finalidad es la estética. Actualmente las carillas son consideradas una técnica de reconstrucción con resultados favorables tanto en la duración como su estética.^(10,14)

4.1. TIPOS DE CARILLAS:

4.1.1. CARILLAS DE CERAMICA FELDESPATICA:

Es la más predominante a base de cerámica. Existen dos maneras de confección:

La **TÉCNICA DE LA LÁMINA DE PLATINO** se realizaron coronas jackets que son adaptadas sobre el troquel de yeso y aplicamos la cerámica sobre el platino que al final este es removido. En esta técnica hay un inconveniente en el proceso de estratificación el platino por su apariencia influye en el momento de visualizar el color que son aumentadas en la cerámica.^(1,10-14)

La **EJECUCIÓN SOBRE UN TROQUEL DE YESO REFRACTARIO** se obtiene en el momento de duplicar el troquel que tiene que ser ejecutado cuidadosamente para que cuando se remueva la carilla del yeso refractario la adaptación en el troquel primario sea exacta y eso nos asegura la calidad final y el tiempo de duración de la carilla.^(1,10-14)

CARACTERÍSTICA:

- Son translucidas.^(1,10-14)
- Bajo costo, no se necesita equipamiento adicional.^(1,10-14)
- El color del remanente influye en el estado final.^(1,10-14)
- No se puede probar desde el glaseado.^(1,10-14)
- El espesor mínimo que podemos usar es 0.5 mm.^(1,10-14)

CEMENTACIÓN:

- Cementación adhesiva^(1,10-14).

PROTOCOLO CLÍNICO PARA CEMENTACIÓN:

- Limpieza interna con acetona. ^(1,10-14) ^(1,10-14)
- Aplicación del ácido fluorhídrico al 4 % por dos minutos.
- Lavar bien. ^(1,10-14)
- Colocar silano por un minuto. ^(1,10-14)
- Aplicar adhesivo fotopolimerizable (no polimerizar). ^(1,10-14)

4.1.2. CARILLAS DE CERAMICA INYECTADA:

sistema Empress original nos muestra cómo se confeccionan las carillas que podríamos obtenerlas por maquillaje como por estratificación; pero al incluir la técnica Empress 2 la ya técnica antes mencionada fue discontinuada y ahora solo queda la técnica de maquillaje. ^(10,12-14)

En el año 2004 fue demostrado el sistema EMPRESS ESTHETIC por Ivoclar Vivadent que este confecciona especialmente carillas. ^(10,12-14)

CARACTERÍSTICAS:

- Posee once pastillas que tienen diferentes niveles de opacidad y translucidez. ^(10,12-14)
- Tiene una resistencia de 180 MPa. ^(10,12-14)
- Se necesita equipamiento adicional “horno de inyección”, eso refiere un mayor costo. ^(10,12-14)
- Si el remanente tiene un color desfavorable se lo puede controlar con la elección de la pastilla adecuada. ^(10,12-14)
- Nos permite probarlo antes de la aplicación de la cerámica y el glaseado. ^(10,12-14)
- El espesor que se recomienda es de 0.5 mm. ^(10,12-14)
- Sus constituciones básicas son de pastillas de leucita. ^(10,12-14)

PROTOCOLO CLÍNICO PARA CEMENTACIÓN:

- Limpieza interna con acetona. ^(10,12-14)
- Aplicación con ácido fluorhídrico al 4% por veinte segundos. ^(10,12-14)
- Lavar bien. ^(10,12-14)
- Aplicar silano por un minuto. ^(10,12-14)
- Aplicar adhesivo fotopolimerizable. ^(10,12-14)

4.1.3. CARILLAS DE CERAMICA DEL SISTEMA PROCERA:

Este sistema usa el sistema CAD – CAM, se realiza la lectura del troquel por medio de escáner, por vía modem se envía la lectura a la central de producción para que realice la carilla de alúmina densamente sintetizada con un espesor de 0.25mm aproximadamente. Luego encima de la carilla colocamos una cobertura de cerámica que pueda ser compatible por la alúmina, para poder obtener los resultados finales y la forma que se necesita. ^(1,2,10-14)

CARACTERISTICAS:

- Es capaz de enmascarar el substrato dental. ^(1,2,10-14)
- Tiene una resistencia de 400 MPa. ^(1,2,10-14)
- Tiene un mayor costo en el laboratorio porque se necesita un escáner. ^(1,2,10-14)
- Nos permite hacer la prueba de carilla antes de la aplicación de cerámica y del glaseado final. ^(1,2,10-14)
- Tiene alúmina densamente sintetizada como constitución básica. ^(1,2,10-14)

CEMENTACIÓN:

- Los mejores resultados son con el arenado de la superficie con Cojetsand (3M ESPE) y también con el uso del cemento Panavia (kuraray). ^(1,2,10-14)
- No es recomendable la cementación adhesiva. ^(1,2,10-14)

PROTOCOLOS CLÍNICOS PARA CEMENTACIÓN:

- Limpieza interna con acetona.
- Silicatizar la superficie de alúmina.
- Aplicar el silano.
- Aplicación de ED primer (panavia).
- Secar.

4.2. INDICACIONES:

- Para dientes pigmentados por la tetraciclina que son resistentes al blanqueamiento las carillas son tratamientos conservadores; la elección del sistema de carillas depende de la severidad del color, pero normalmente la respuesta es bastante favorable. ^(1,10,14)
- En modificaciones de forma o posición de los dientes anteriores:

Dientes conoides. Con ellos se obtiene unos buenos resultados con carillas de porcelana porque no es necesario hacer la preparación y la adhesión se da en el esmalte. ^(1,10,14)

AUMENTO DE LONGITUD DEL DIENTE POR EL ANGULO INCISAL O ALTERACIÓN EN LA FORMA BÁSICA DEL DIENTE:

Si optamos como solución restauradora a las carillas de porcelana nos da una mayor previsibilidad, ya que el cambio en la forma se da en la región cervical con un mayor desgaste en sentido mesiodistal junto a la papila, donde la técnica indirecta permite un mejor control en su forma final. ^(1,10,14)

REHABILITACION DE DIENTES ANTERIORES VITALES COMPROMETIDOS ESTETICAMENTE:

Cuando fracturas dentarias y malformaciones congénitas, cuando la pérdida del material dentario compromete gran parte de la corona dentaria o la superficie del diente. ^(1,10,14)

FRACTURAS CORONARIAS EXTENSAS:

La preparación en carillas es conservadora por la poca reducción del esmalte esta es una mejor alternativa. ^(1,10,14)

DIENTES CON ALTERACION DE COLOR DEBIDO A TRATAMIENTO DE ENDODONCIA:

El odontólogo y el ceramista tienen un gran reto al realizar la confección de carillas en dientes oscurecidos por el tratamiento de endodoncia y estos no responden al blanqueamiento. Tenemos que considerar dos aspectos: ^(1,10,14)

Elección del tratamiento restaurador; analicemos el nivel de destrucción del diente, si hubo pérdida dentaria previa por lesiones de caries que condujeron al tratamiento de endodoncia o si este tuvo que hacerse por trauma, sin pérdida de estructura de soporte.

La relevancia da referencia a la alteración del sustrato, el técnico dental tiene una gran dificultad porque tiene que ver el control de la translucidez y bloquear el color remanente dental. El color final de la carilla es resultado del color del sustrato, de la resina y de la cerámica. Para mejorar el color se necesita mayor volumen de cerámica por ende se necesita profundizar la preparación y con eso perder la estructura de soporte del diente lo que podría ocasionar fractura tardía.

4.3. PROTOCOLOS CLÍNICOS:

- Obtención de modelos y montaje en el articulador. ^(1,10,12,13,14)
- Análisis funcional de la guía anterior y encerado de diagnóstico ^(1,10,12,13,14)
- Confección de bloques de silicona sobre el encerado de diagnóstico hace de guías para las provisionales y referencia para la aplicación de la cerámica para la fase de laboratorio. ^(1,10,12,13,14)
- Preparación: ^(1,10,12,13,14)
 - ✚ Anestesia.
 - ✚ Colocar el hilo redactor.
 - ✚ Preparación del diente.
- Impresión. ^(1,10,12,13,14)
- Confección de provisionales. ^(1,10,12,13,14)
- Remoción excesos cervicales de resinas. ^(1,10,12,13,14)
- Pulido de provisionales. ^(1,10,12,13,14)
- Obtención del modelo de yeso. ^(1,10,12,13,14)
- Otra vez montaje en el articulador. ^(1,10,12,13,14)

- Enviado al laboratorio. ^(1,10,12,13,14)
- Cuando el técnico trae el trabajo tenemos que revisar la adaptación cervical y contactos proximales. ^(1,10,12,13,14)
- Remoción de provisionales. ^(1,10,12,13,14)
- Anestesia. ^(1,10,12,13,14)
- Limpieza del área preparada. ^(1,10,12,13,14)
- Verificar la adaptación de las carillas y preparación para la cementación^(1,10,12,13,14)
 - ✚ *Carillas cerámicas feldespática.*
 - ✚ *Carilla de leucita (empress esthetic).*
 - ✚ *Carilla de alúmina (procesa).*
- Después de la limpieza en los dientes y el aislamiento, proceder con el acondicionamiento con ácido fosfórico al 37 % por veinte segundos. ^(1,10,12,13,14)
- Aplicación de adhesivo (seguir las indicaciones según el fabricante). ^(1,10,12,13,14)
- Utilizar solo cemento fotopolimerizable (no usar cemento dual). ^(1,10,12,13,14)
- Luego de la colocación de la carilla hacer una polimerización previa por vestibular que dure 5 segundos; limpiar excesos con hoja de bisturí e hilo dental luego polimerizar por palatino y seguir los mismos pasos. ^(1,10,12,13,14)
- Polimerizar en el tiempo indicado 40 segundos. ^(1,10,12,13,14)
- Verificar contactos oclusales. ^(1,10,12,13,14)
- Pulir las superficies con cauchos y piedra pómez. ^(1,10,12,13,14)
- Control. ^(1,10,12,13,14)

4.4. TÓPICOS IMPORTANTES:

Se realizó un análisis clínico de las fallas y se concluye lo siguiente: ⁽¹⁾

- **LA OCLUSION ES RESPONSABLE DE LAS FALLAS:**

Tenemos que observarla línea de terminación que es muy importante para las carillas de porcelana. Debemos marcar puntos de contactos oclusar con el antagonista para colocar línea de terminación palatina y así evitar fractura de los prismas del esmalte que son los que debilitan la unión esmalte – carilla de porcelana. ⁽¹⁾

- **LA FALTA DE INTEGRIDAD MARGINAL ESMAS ACENTUADA CUANDO LE LINEA DE TERMINACION QUEDA EN DENTINA:**

Al hacer la preparación del esmalte la terminación presenta mayor resistencia a la unión adhesiva. En el cuidado que es solo en la preparación tiene que ser nítido y liso para así favorecer la adaptación entre la cerámica y el diente; esto también reduce la cantidad de cemento utilizado. ⁽¹⁾

No usar fresas para remover los excesos cervicales. ⁽¹⁾

- **EL PUNTO DEBIL DE LAS CARILLAS ES EL CEMENTO RESINOSO:**

Tenemos que tener preparaciones lisas con un buen acabado para que en la clínica se realice una buena impresión y en el laboratorio una buena duplicación del troquel; para tener una buena adaptación y usar menos cantidad de cemento en la interfase cerámica – diente. ⁽¹⁾

- ***EL TIEMPO DE USO TIENE SIGNIFICATIVA IMPORTANCIA EN LA SUPERFICIE DE PORCELANA Y EN LA INTEGRIDAD Y DESCOLORACION MARGINAL:***

El comportamiento de los materiales en el ambiente bucal a lo largo del tiempo nos muestra que las resinas que son usadas como agente de cementación sufren alteración de color en ese ambiente. ⁽¹⁾

- ***EL SANGRADO DE LAS PAPILAS DURANTE EL SONDAJE AUMENTA CUANDO LOS MARGENES DE LA PREPARACION ESTAN A NIVEL GINGIVAL O SUBGINGIVAL:***

El técnico dental debe tener cuidado en el momento de realizar una relación entre la carilla y el tejido dentario, para preservar la integridad del tejido gingival. ⁽¹⁾

4.5. ELECCIÓN DEL AGENTE CEMENTANTE:

Las restauraciones cerámicas pueden ser cementadas con diversos protocolos según su composición, ya que las mismas pueden ser ácido sensibles o ácido resistentes. Cada una necesita una técnica de cementado diferente, para poder lograr retención, sellado y/o soporte íntimo de la propia restauración. ^(12,13)

Si el remanente dental no presenta alteraciones de color es importante que este determine el color final de la carilla para poder tener una buena estética.

Pero si el remanente dental presenta alteración de color y la carilla no cubre el remanente el material de cementación debe ser más opaco, para que este bloquee el color. ^(12,13)

Para la cementación de las carillas no se debe usar cemento dual. Usar la base que es fotoactiva (por luz), porque: ^(12,13)

Tendríamos más tiempo de trabajo para poder controlar el tiempo de cementación

El otro motivo sería estético porque los cementos resinosos duales sufren alteraciones de color que los cementos fotoactivos, después de 14 semanas. ^(12,13)

4.6. LINEA DE TERMINACION INCISAL:

Para ser conservadores debemos efectuar un buen desgaste en incisal para extender la preparación hacia palatino o no. ^(1,7,10)

- ✚ **FUNCIONAL:** en el momento de extender la preparación hacia palatino y remover tejido sano se encontró un porcentaje de éxito en comparación al caso de preparaciones limitadas a la cara vestibular. ^(1,7,10)
- ✚ **ESTETICA:** Al parecer es necesaria el desgaste incisal para las carillas de porcelana, ya que el área incisal del diente presenta áreas translucidas características. ^(1,7,10)

Las características intrínsecas que el ceramista incorpora se manifiesta solamente en translucidez plena no estando presente el diente o cemento. ^(1,7,10)

CAPITULO III

ESTUDIOS COMPARATIVOS

1. RESISTENCIA A LA COMPRESIÓN DE CARILLAS CERÁMICAS DE DISILICATO DE LITIO CEMENTADAS CON CEMENTO RESINOSO DUAL Y CEMENTO RESINOSO DUAL AUTOADHESIVO EN PREMOLARES MAXILARES

El objetivo de este trabajo fue determinar el grado de resistencia a la fuerza de compresión de las carillas de cerámica de disilicato de litio cementadas con dos agentes de resina dual en premolares maxilares. En este estudio experimental in vitro se seleccionaron 30 premolares maxilares, los cuales fueron divididos aleatoriamente en dos grupos de 15 dientes cada uno; posteriormente los especímenes fueron preparados para recibir carillas de cerámica de 0,5 mm de grosor. Las carillas de grupo 1 se cementaron con un cemento resinoso dual (CRD) y las del grupo 2 con un cemento de resina dual autoadhesivo (CRDA). Luego de cementadas fueron puestas a prueba en una máquina de ensayo universal hasta su fractura por fuerzas de compresión (N) a una velocidad de 1 mm/min. Para la comparación de medias se utilizó la prueba t de Student ($\alpha = 0,05$). Los resultados mostraron diferencias estadísticamente significativas ($p < 0,05$) entre los grupos estudiados. La media de la resistencia a la compresión de las muestras cementadas con cemento resinoso dual y cemento resinoso dual autoadhesivo fue de 677,47 N y 5500 N, respectivamente. Se determinó que las carillas de cerámica de disilicato de litio cementadas con CRD tienen mayor resistencia a la fuerza de compresión respecto a las cementadas con CRDA. ⁽¹⁵⁾

CONCLUSIONES:

Las carillas de cerámica de disilicato de litio cementadas con cemento resinoso dual tienen mayor resistencia a la fuerza de compresión que las cementadas con cemento resinoso dual autoadhesivo. ⁽¹⁵⁾

2. COMPARACIÓN DE LA ADAPTACIÓN MARGINAL Y MICROFILTRACIÓN ENTRE DOS SISTEMAS DE ZIRCONIA, CON UN MISMO MEDIO CEMENTANTE:

El deseo por obtener los mejores resultados tanto funcionales como estéticos en la rehabilitación bucal con una mejor adaptación marginal, biocompatibilidad, estabilidad de color, durabilidad, mejores valores de fuerza adhesiva, resistencia, una baja conductividad térmica y un contraste radiográfico similar a la dentina, ha incrementado la demanda por parte tanto del odontólogo como del paciente, de restauraciones totalmente cerámicas para dientes anteriores y posteriores. ⁽¹⁶⁾

Actualmente existen diferentes sistemas para obtener restauraciones totalmente cerámicas, que cumplen con algunas de las características mencionadas, dentro de ellos está Lava™, de tecnología CAD–CAM, diseño y manufactura asistido por computadora, para la fabricación de estructuras de óxido de zirconio, cubierta con porcelana Lava ceram™, indicada para elaborar restauraciones individuales de dientes anteriores y posteriores y prótesis fija de hasta ocho unidades. la preparación óptima es un hombro redondeado o chamfer, para tener un proceso de escaneo óptimo con un ángulo

horizontal de 5° y vertical de 4°. Estas restauraciones pueden ser cementadas con ionómero de vidrio o cementos de resina. Otro sistema para la obtención de estructuras de óxido de zirconio es Zirkon zahn®, que se trata de un sistema de fresado manual, desarrollado por Enrico Steger, este autor menciona que el sistema está indicado para elaborar estructuras para restauraciones individuales de dientes anteriores y posteriores, así como estructuras de segmentos de hasta 14 unidades. Se puede realizar cualquier tipo de terminación en las preparaciones, como son: hombro con y sin bisel, chaflán y también filo de cuchillo. Para la cementación de estas restauraciones se puede utilizar ionómero de vidrio o cementos de resina. Una de las características de mayor importancia de las restauraciones protésicas, es su adaptación marginal, definida como la distancia entre la línea de preparación del diente al margen de la restauración, o bien, el grado de proximidad de un material restaurativo a un diente preparado. Una gran apertura o pobre adaptación marginal, afecta la resistencia a la fractura y reduce la longevidad de la restauración, ofreciendo mayor riesgo de lesiones cariosas recurrentes y de enfermedad periodontal, aunado a esto la fractura del cemento, que permite el ingreso de fluidos y microorganismos llamada microfiliación, en la interfase diente restauración, causando una decoloración marginal, irritación pulpar, lesiones cariosas secundarias y posibles fracasos mecánicos del cemento. La ISO, en el año 2000, en su especificación número 4049, menciona que el grosor de la capa de los materiales cementantes resinosos debe ser no más de 50 µm. Francine en el 2004, menciona que existen diferencias significativas entre agentes cementantes en su habilidad para prevenir filtración entre el cemento y el diente. Gu X-H y Kern M examinaron la microfiliación de coronas IPS Empress – 2 (Ivoclar–Vivadent) cementadas con tres diferentes tipos de cemento, concluyendo que el uso de un cemento resinoso minimiza la microfiliación.⁽¹⁶⁾

Se han reportado en la literatura diferentes métodos para estudiar las características de los diversos sistemas de zirconia porcelana, entre ellos Holmes en 1989, en un artículo que analiza la adaptación marginal de una restauración, estableció una terminología uniforme para referirse a las características estudiadas; como son: apertura interna, apertura marginal, discrepancia marginal vertical y horizontal, sobre y corta extensión marginal, discrepancia absoluta marginal y discrepancia de asentamiento. Otros reportes sobre adaptación marginal, detallan sus evaluaciones con diferentes áreas, labial, mesial, distal y lingual. De cualquier forma para que una restauración sea exitosa, ella deberá satisfacer una buena adaptación marginal. El objetivo de este estudio fue comparar la adaptación marginal en ocho puntos y la microfiliación en vestibular y palatino de dos sistemas de zirconia. Con una hipótesis de que debe haber diferencia significativa sin y con medio cementante en las mediciones de adaptación marginal, entre el sistema fresado por computadora y de fresado manual y no debe existir diferencia en las mediciones de la microfiliación entre estos sistemas.⁽¹⁶⁾

CONCLUSIONES:

bajo la metodología seguida en este estudio el sistema que reportó mejor ajuste marginal, con una diferencia estadística significativa, fue Lava™, por lo que el sistema con menor ajuste marginal fue Zirkon zahn®, sin embargo no hubo diferencia significativa en la microfiliación entre estos sistemas.⁽¹⁶⁾

3. ESTUDIO COMPARATIVO IN VITRO DE LA PROFUNDIDAD DE FOTOPOLIMERIZACIÓN DE RESINA COMPUESTA FLUIDA CON LÁMPARA LED AL INTERPONER BLOQUES DE PORCELANA CON LA CONFIGURACIÓN DE CORONAS LIBRES DE METAL:

El principal objetivo de la odontología restauradora es sustituir las estructuras dentales perdidas o enfermas para devolver la función y estética a las piezas dentarias. Cuando la pérdida de tejido dentario es extensa se vuelve imperativo el uso de restauraciones indirectas, interviniendo diversos factores para el éxito de éstas tales como el material de confección de la restauración, la técnica de cementación y las propiedades del agente cementante.⁽¹⁷⁾

Los cementos de resina foto-activados se han convertido en el material de elección para la fijación de restauraciones indirectas como las cerámicas libres de metal ya que ofrecen una serie de ventajas entre las que destacan un mayor tiempo de trabajo, mejor control sobre el asentamiento de las restauraciones y mayor estabilidad de color. Como alternativa a estos cementos se puede utilizar la resina compuesta fluida.⁽¹⁷⁾

La desventaja del uso de materiales foto-activados es que existen casos donde la luz no puede llegar a todos los sitios. Es aquí cuando evaluar el grado de polimerización del cemento cobra gran importancia.⁽¹⁷⁾

El propósito de este estudio es determinar la profundidad de polimerización de resina compuesta fluida al interponer bloques de porcelana con la configuración de coronas libres de metal compuestos de distintos tipos de porcelanas en sus casquetes.⁽¹⁷⁾

El método experimental consistió en la foto-activación de resina compuesta fluida Wave hv (SDI Australia) dentro de un formador cilíndrico metálico a través de bloques de porcelana con la siguiente configuración: 0.5mm de porcelana de distintos materiales correspondientes a los casquetes (IPS e.max Press, Gt-medical, Cercon), 2mm de porcelana feldespática color A3 dentina y 2mm de porcelana feldespática A3 esmalte.⁽¹⁷⁾

Se usó una lámpara LED Raddi Plus (SDI Australia) capaz de emitir 1500 mW/cm² con una exposición de 60 segundos para foto-activar la resina compuesta fluida. Posteriormente se retiró la resina del conformador y se eliminó el material sin polimerizar con una espátula plástica. Finalmente se midió la altura de los cilindros con un micrómetro con 0.01mm de sensibilidad.⁽¹⁷⁾

Una vez sometidos los resultados a análisis estadístico se determinó que existen diferencias significativas en la profundidad de polimerización entre todos los grupos estudiados.⁽¹⁷⁾

Se puede concluir finamente que es posible polimerizar resina fluida a través de bloques de porcelanas con la configuración de coronas libres de metal. La profundidad de polimerización es dependiente del material de confección de los casquetes.⁽¹⁷⁾

CONCLUSIONES:

De acuerdo a la metodología aplicada en este estudio se puede concluir:

- Es posible polimerizar resina compuesta fluida a través de los bloques de porcelana aquí utilizados con la configuración de coronas libres de metal, fotoactivada con luz LED. ⁽¹⁷⁾
- Existen diferencias significativas en la profundidad de polimerización de resina compuesta fluida al interponer bloques de porcelanas de distinta naturaleza con la configuración de coronas libres de metal al foto-activar con luz LED. ⁽¹⁷⁾
- El material de confección de los casquetes de porcelana influye en la profundidad de polimerización al foto-activar con luz LED muestras de resina fluida a través de ellos. ⁽¹⁷⁾
- El zirconio estabilizado con itrio, usado como núcleo cerámico asociado a porcelana feldespática, permite el paso de luz para activar el proceso de polimerización de resina fluida cuando se usa con un grosor de 0.5mm. ⁽¹⁷⁾

CONCLUSIONES

1. El sistema cerámico IPS e.Max es un sistema muy versátil, además de convertirse en la actualidad como una buena alternativa en el sistema de restauración, tanto estética como funcionalmente, consiguiendo una excelente armonía entre la sonrisa del paciente y la estética de las restauraciones.
2. En situaciones donde nosotros requerimos resistencia podemos optar por infraestructuras de zirconio
3. Si queremos hacer una preparación adecuada y compensada debemos tener cuidado porque la forma final de preparación será la forma final de la estructura.
4. Las carillas son buena opción si queremos un tratamiento de restauración resistente y estético en las piezas anteriores.
5. En los dientes que no tienen alteración de color podemos utilizar un cemento translucido fotopolimerizable y también se podría escoger una carilla translucida.
6. En los dientes que si tienen alteración de color se escoge cual es el cemento fotopolimerizable más adecuado en el caso y se podría usar una carilla con mayor opacidad y menor translucidez.

REFERENCIAS BIBLIOGRAFICAS

1. Mezzomo E., Makoto R., Rehabilitación Oral Contemporánea. Primera Edición. Venezuela: Amolca; 2010 [19 marzo 2017].
2. Rubí A., Pebé P., Rodríguez A. Prótesis fija convencional libre de metal: tecnología CAD CAM-Zirconia, descripción de un caso clínico. Odontoestomatología [internet]. Noviembre 2011 [19 marzo 2017]; Vol. XIII. Nº 18: Uruguay. Disponible en: <http://www.scielo.edu.uy/pdf/ode/v13n18/v13n18a03.pdf>
3. Castro E.,Matta C., Orellana O. Consideraciones actuales en la utilización de coronas unitarias libres de metal en el sector posterior. Revista Estomatologica Herediana [internet]. 2014 [19 marzo 2017]; 24(4):.278-286: Perú. Disponible en: http://www.scielo.org.pe/scielo.php?script=sci_arttext&pid=S1019-43552014000400010
4. González N., Virgilio T., Fuente J., García R. Tiempo de vida de las restauraciones dentales libres de metal: revisión sistemática. Revista ADM [internet]. Marzo 2016 [19 marzo 2017]; 73 (3): 116-120: México. Disponible en: <http://www.medigraphic.com/pdfs/adm/od-2016/od163d.pdf>
5. Fernández E., Bessone L., Restauraciones estéticas de porcelana pura. Sistema Cercon. Avances En Odontoestomatología [internet]. 2011 [19 marzo 2017]; Vol. 27 - Núm. 5: Argentina. Disponible en: <http://scielo.isciii.es/pdf/odonto/v27n5/original1.pdf>
6. Yallico T. Coronas Libres De Metal- Sistema In Ceram [tesis]. Lima – Perú: Facultad De Ciencias De La Salud Escuela De Estomatología Especialidad De Rehabilitación Oral; 2014.
7. Figueroa R.; Goulart F.; FurtadoR.; Pessoa F. Rehabilitación de los Dientes Anteriores con el Sistema Cerámico Disilicato de Litio: Int. J. Odontostomatología [internet]. 2014 [19 marzo 2017]; 8(3):469-474: Brasil. Disponible en: <http://www.scielo.cl/pdf/ijodontos/v8n3/art23.pdf>
8. Koushyar J. Recomendaciones para la Selección del Material Cerámico Libre de Metal, de Acuerdo a la Ubicación de la Restauración en la Arcada. Int. J. Odontostomatología [internet]. 2010 [19 marzo 2017]; 4(3):237-240: Brasil. Disponible en: <http://www.scielo.cl/pdf/ijodontos/v4n3/art05.pdf>
9. Candos B. Complicaciones biológicas y técnicas en dientes pilares que soportan prótesis fija de amplia y corta extensión [tesis]. Ecuador: Universidad De Guayaquil Facultad Piloto De Odontología; 2015

10. Cedillo J., Carillas prefabricadas en una sola visita: revista ADM [internet]. 2012 [19 marzo 2017]; /VOL. LXIX NO. 6 P.P. 291-299: México. Disponible en: <http://www.medigraphic.com/pdfs/adm/od-2012/od126i.pdf>
11. Ponce S. "Preparaciones Dentarias Inlay/Onlay Para Incrustaciones Estéticas [tesis]. Perú: universidad Peruana Cayetano Heredia; 2011.
12. Corts J., Abella R. Protocolos de cementado de restauraciones cerámicas. Actas Odontologica [internet]. Diciembre 2013 [19 marzo 2017]; Volumen X / número 2: Uruguay. Disponible en: <https://revistas.ucu.edu.uy/index.php/actasodontologicas/article/viewFile/950/943>
13. Echeverri D., Garzón H. Cementación De Estructuras Para Prótesis Parcial Fija En Zirconia: Rev Fac Odontol Univ [internet]. 2013 [19 marzo 2017]; 24(2): 321-335: Colombia. Disponible en: <http://www.scielo.org.co/pdf/rfoua/v24n2/v24n2a11.pdf>
14. Cedillo J. Carillas de porcelana sin preparación: Revista ADM [internet]. Octubre 2011 [19 marzo 2017]; /VOL .LXVIII. NO.6. PP. 314-22: México. Disponible en: <http://www.medigraphic.com/pdfs/adm/od-2011/od116k.pdf>
15. Mellado B., Anchelia S., Quea E. Resistencia a la Compresión de Carillas Cerámicas de Disilicato de Litio Cementadas con Cemento Resinoso Dual y Cemento Resinoso Dual Autoadhesivo en Premolares Maxilares. . Int. J. Odontostomatología [internet]. 2015 [19 marzo 2017]; 9(1):85-89, 2015: Brasil. Disponible en: <http://www.scielo.cl/pdf/ijodontos/v9n1/art13.pdf>
16. Juárez A., Barceló F., Ríos E. Comparación de la adaptación marginal y microfiltración entre dos sistemas de zirconia, con un mismo medio cementante: Revista Odontológica Mexicana [internet]. 2011 [19 marzo 2017]; Vol. 15, Núm. 2: México. Disponible en: <http://www.medigraphic.com/pdfs/odon/uo-2011/uo112e.pdf>
17. Cisternas L. Estudio Comparativo In Vitro De La Profundidad De Fotopolimerización De Resina Compuesta Fluida Con Lámpara Led Al Interponer Bloques De Porcelana Con La Configuración De Coronas Libres De Metal [tesis]. Chile: Universidad De Chile Facultad De Odontología Departamento De Odontología Restauradora; 2013.